Pesquisa e Ensino em Ciências Exatas e da Natureza
10: e0005 (2026)
Research and Teaching in Exact and Natural Sciences

ARTIGO

ISSN 2526-8236 (edição online)
Pesquisa e Ensino em Ciências Exatas e da Natureza
© 2026 UFCG / CFP / UACEN

Pesquisa e Ensino em Ciências Exatas e da Natureza / Centro de Formação de Professores / Universidade Federal de Campina Grande

Utilização da *Dysphania ambrosioides* como agente de consolidação óssea em osteossíntese canina

Antonielson dos Santos[1], Brenda Waleska Evangelista Saturnino[2], Luan Aragão Rodrigues[3], Suzana Pedrosa dos Anjos[2], Clara Andrielem Baia Batista[4,5], Ana Lúcia Dantas[6], João Victor Mendes Batista[7], Ana Lucélia Araújo[2,7], Katarine de Sousa Rocha[2,7] & Fabrícia Geovânia Fernandes Filgueiras[2,7]

(1) Instituto Federal de Educação, Ciência e Tecnologia do Rio Grande do Norte, Programa de Pós-Graduação em Educação e Contemporaneidade, Rua Raimundo Firmino de Oliveira 400, Conjunto Ulrick Graff, Costa & Silva 59628-330, Mossoró, Rio Grande do Norte, Brasil. E-mail: antonielsonvet@gmail.com
(2) Instituto Federal de Educação, Ciência e Tecnologia da Paraíba, Hospital Veterinário Adílio Santos Azevedo, Programa de Pós-Graduação em Medicina Veterinária, Rodovia da Produção, Avenida Pedro Antunes de Oliveira, Túnel de Tamarineiras dos Elias Douétts, Distrito de São Gonçalo 58814-000, Sousa, Paraíba, Brasil. E-mail: brenda.walesca5@gmail.com, suzanapedrosa20@gmail.com
(3) Universidade Federal Rural do Semi-Árido, Departamento de Medicina Veterinária, Programa de Pós-Graduação em Ciência Animal, Avenida Francisco Mota 572, Costa e Silva 59625-900, Mossoró, Rio Grande do Norte, Brasil. E-mail: luan.veterinaria@gmail.com
(4) Instituto Federal de Educação, Ciência e Tecnologia do Amapá, Rodovia BR-210, Perimetral 68997-000, Porto Grande, Amapá, Brasil. E-mail: clarabaia20@gmail.com
(5) Fundação Oswaldo Cruz, Instituto de Ciência e Tecnologia em Biomodelos, Programa de Pós-Graduação em Ciência em Animais de Laboratório, Avenida Brasil 4365, Manguinhos 21040-360, Rio de Janeiro, Brasil.
(6) Universidade Federal do Rio Grande do Norte, Centro de Biociências, Departamento de Enfermagem, Avenida Senador Salgado Filho, Lagoa Nova, Cidade Universitária, Natal, Rio Grande do Norte, Brasil. E-mail: annalucia_2007@hotmail.com
(7) Instituto Federal de Educação, Ciência e Tecnologia da Paraíba, Hospital Veterinário Adílio Santos Azevedo, Rodovia da Produção, Avenida Pedro Antunes de Oliveira, Túnel de Tamarineiras dos Elias Douétts, Distrito de São Gonçalo 58814-000, Sousa, Paraíba, Brasil. E-mail: araujonascal@gmail.com, katarinemv@gmail.com, fabricia.filgueira@ifpb.edu.br

Santos A., Saturnino B.W.E., Rodrigues L.A., Anjos S.P., Batista C.A.B., Dantas A.L., Batista J.V.M., Araújo A.L., Rocha K.S. & Filgueiras F.G.F. (2026) Utilização da *Dysphania ambrosioides* como agente de consolidação óssea em osteossíntese canina. *Pesquisa e Ensino em Ciências Exatas e da Natureza*, 10(2026): e0005. https://doi.org/10.5281/zenodo.18740005

Editora acadêmica: Vivianne Cambuí F. Rocha. **Recebido**: 24 novembro 2025. **Aceito**: 20 fevereiro 2026. **Publicado**: 23 fevereiro 2026.

Resumo: Conhecida na medicina popular brasileira pelo tratamento de inflamações, infecções e dores, o matruz (*Dysphania ambrosioides*) tem despertado interesse científico por seu potencial bioativo na reparação tecidual. O presente estudo aborda o uso do mastruz como fitoterápico adjuvante na regeneração óssea, aplicado no pós-operatório de uma cadela submetida à osteossíntese após fratura traumática dos ossos rádio e ulna. Neste estudo, o extrato da planta foi incorporado ao protocolo terapêutico pós-cirúrgico e administrado por via oral durante quatro semanas consecutivas. A escolha do *Dysphania ambrosioides* baseou-se em suas propriedades de estimulação da proliferação celular, indução da diferenciação de osteoblastos e aceleração da mineralização óssea, etapas fundamentais na consolidação de fraturas. Noventa dias após a cirurgia, a avaliação clínica e radiográfica revelou consolidação óssea completa, ausência de complicações como infecções ou rejeição, além de expressiva recuperação funcional do membro afetado e alívio da dor. Esses resultados reforçam o potencial do

OPEN ACCESS

This is an open access article distributed under the terms of the Creative Commons Attribution License (CC BY 4.0), which permits unrestricted use, distribution, and reproduction in any medium, provided the original author and source are credited.

mastruz como alternativa fitoterápica eficaz e de baixo custo, capaz de complementar tratamentos ortopédicos convencionais em pequenos animais. Assim, o estudo indica que o uso do *Dysphania ambrosioides* pode favorecer a regeneração óssea, proporcionar maior conforto no pós-operatório e contribuir significativamente para a reabilitação ortopédica veterinária, abrindo caminho para pesquisas futuras sobre sua aplicação clínica e seus mecanismos de ação.

Palavras chave: *Chenopodium ambrosioides*, regeneração óssea, cicatrização óssea, terapias adjuvantes.

Use of *Dysphania ambrosioides* as a bone healing agent in canine osteosynthesis

Abstract: A female dog with traumatic fractures of the radius and ulna underwent surgical stabilisation via osteosynthesis. A plant extract was incorporated into the post-operative therapeutic protocol and administered orally for four consecutive weeks. The selection of *Dysphania ambrosioides* was based on its reported biological properties, including stimulation of cellular proliferation, induction of osteoblast differentiation, and acceleration of bone mineralisation, processes that are fundamental to fracture healing. At 90 days post-operatively, clinical and radiographic evaluations revealed complete bone union, absence of complications such as infection or implant rejection, and marked functional recovery of the affected limb, along with effective pain control. These findings suggest that *Dysphania ambrosioides* may represent a cost-effective phytotherapeutic adjunct to conventional orthopaedic treatment in small animal practice. Its use may enhance bone regeneration, improve post-operative comfort, and contribute positively to veterinary orthopaedic rehabilitation, thereby supporting further investigation into its clinical applications and underlying mechanisms of action.

Key words: *Chenopodium ambrosioides*, bone regeneration, bone healing, adjuvant therapies.

Introdução

A busca por agentes naturais com potencial terapêutico para regeneração óssea tem ganhado destaque devido à sua importância na recuperação de lesões e patologias ósseas. Dentre as plantas estudadas para esse fim, a *Dysphania ambrosioides*, popularmente conhecida como "mastruz" ou "erva-de-santa-maria", tem despertado interesse devido às suas propriedades medicinais amplamente reconhecidas na medicina popular (Oliveira 2021).

Segundo o conhecimento popular brasileiro, o fluido do mastruz é bebido e utilizado como chás, emplastros e infusão para diversas aplicações, devido às suas propriedades anti-inflamatórias, analgésicas e antimicrobianas (Alonso-Desmarchelier *et al.* 2005; Jesus *et al.* 2018). Estudos demonstraram que estes fluidos têm potenciais benefícios medicinais contra endoparasitas e fungos, incluindo alguns tipos de *Candida* (Kumar *et al.* 2007; Chekem *et al.* 2010; Jardim *et al.* 2010; Jesus *et al.* 2018).

A regeneração óssea é um processo complexo que envolve a substituição de tecido ósseo danificado ou perdido por novo tecido ósseo. Este processo é regulado por uma série de eventos celulares e moleculares, incluindo a proliferação e diferenciação de células precursoras, deposição de matriz extracelular e mineralização. Durante muito tempo, a regeneração total de alguns danos ósseos tem sido um problema clínico. Diversas estratégias são empregadas para obter o reparo desses defeitos, incluindo o uso de enxertos ósseos autógenos, alógenos, células-tronco, ultrassom e plantas medicinais (Penha *et al.* 2017).

Estudos anteriores vêm demonstrando que o mastruz tem a capacidade de modificar o metabolismo ósseo e o processo inflamatório, ativando os osteoblastos e inibindo os osteoclastos, o que possibilita a aceleração do processo de neoformação óssea; entretanto, a eficácia do extrato tem sido comprometida pelo uso da forma líquida, dificultando sua manutenção em defeitos ósseos (Penha *et al.* 2020). Além disso, resultados de diversos estudos indicam que a regeneração tecidual pode ser acelerada por extratos dessa planta, mostrando-se eficazes na formação do calo ósseo e na promoção da cicatrização (Pinheiro Neto *et al.* 2017), embora, apesar das evidências de sua utilização na medicina humana, ainda seja pouco compreendido quanto ao papel específico no tratamento de fraturas em animais.

Diante disso, este relato descreve o uso do mastruz (*Dysphania ambrosioides*) como agente auxiliar na consolidação óssea de uma cadela submetida à osteossíntese de rádio e ulna do membro torácico direito. A ênfase no uso terapêutico da planta sobre o processo de

cicatrização óssea visa avançar o conhecimento sobre seu potencial na aplicação da prática clínica veterinária, ampliando as opções terapêuticas disponíveis.

Relato de caso

Uma cadela sem raça definida (SRD) foi atendida no Hospital Veterinário Adílio Santos Azevedo, do Instituto Federal de Educação, Ciência e Tecnologia da Paraíba (IFPB) – Campus Sousa, após envolvimento em acidente automobilístico. Na inspeção foi observado que a cadela estava ativa e atenta à estímulos. Durante a realização do exame físico, observou-se parâmetros fisiológicos dentro da normalidade para a espécie.

No exame clínico específico do sistema locomotor, foi observada fratura aberta e contaminada na região de rádio e ulna do membro torácico direito, com claudicação, dor intensa e infecção no local. Um exame radiográfico foi solicitado confirmando a fratura (**Figura 1**). Após a realização dos exames clínicos e radiográficos, a paciente foi submetida à osteossíntese utilizando Fixador Esquelético Externo tipo II, com debridamento da ferida e estabilização da fratura.

Para medicação pré-anestésica (MPA), foi utilizada Fentanil 0,005%, (0,005 mg/kg), intramuscular (IM) associado a Diazepam 0,5% 0,3 (0,83 mg/kg) intravenoso (IV). Seguido de indução anestésica com Porporfol 1% (4 mg/kg) IV. E, concomitantemente, com anestesia local com Lidocaina e Bupivacaína epidural e bloqueio de Plexo Braquial Direito (4–6 mg/kg, 2 mg/kg). Posteriormente, foram iniciadas terapias antimicrobiana com cefalotina 20%, 25 mg/kg IV e anti-inflamatório utilizando Meloxicam 0,2% na dose de 0,1 mg/kg IV.

Para a correção da fratura foi realizada Osteossíntese de rádio e ulna direito por contenção de danos com Fixador Esquelético Externo tipo II, colocado de forma fechada, por se tratar de uma fratura aberta contaminada. Após a visualização do foco da fratura, pela ferida, realizou-se a redução manual da fratura, introduziu-se pinos de Rush 2.0 mm, sendo três proximais e dois distais, no membro torácico direito. Estes pinos foram fixados por meio de grampos de fixação. Fez se debridamento, da ferida e três pontos de apoio com náilon 3-0 e para tentar aproximar as bordas.

No período pós-operatório, além do manejo convencional instituído, foi administrado extrato aquoso de *Dysphania ambrosioides* como terapia adjuvante. Para seu preparo, folhas frescas da planta foram colhidas, higienizadas em água corrente e submetidas à maceração manual até obtenção de um material pastoso. Em seguida, adicionou-se quantidade suficiente de água filtrada para formar uma solução homogênea, que foi coada em peneira de malha fina. O extrato resultante foi acondicionado em recipiente de vidro âmbar e armazenado sob refrigeração a aproximadamente 4°C por até 48 horas, sendo preparado novamente a cada dois dias, a fim de reduzir o risco de contaminação microbiológica. A administração foi realizada por via oral, na dose unitária de 3 ml, duas vezes ao dia com intervalo aproximado de 12 horas, durante quatro semanas consecutivas (28 dias). As doses eram aplicadas com auxílio de seringa dosadora diretamente na cavidade oral, preferencialmente após a alimentação, para minimizar possíveis efeitos irritativos sobre a mucosa gástrica.

Ao longo do acompanhamento clínico-terapêutico, a cadela mostrou uma boa evolução clínica. Na segunda semana, retomou o uso anatômico do membro para suportar peso, melhorando significativamente o funcionamento do membro torácico direito. Um calo ósseo bem formado foi mostrado pelas radiografias (**Figura 1**), na terceira semana, e a cicatrização da ferida cirúrgica ocorreu sem complicações, sem sinais de infecção local ou soluções adversas ao tratamento. Durante oito semanas, a transformação da aparência do membro torácico direito foi visível, com a recuperação da função do membro quase completa, sugerindo que a utilização de *Dysphania ambrosioides* pode ter ajudado na ativação da cicatrização óssea, fornecendo um tratamento complementar e alternativo para fraturas em cães.

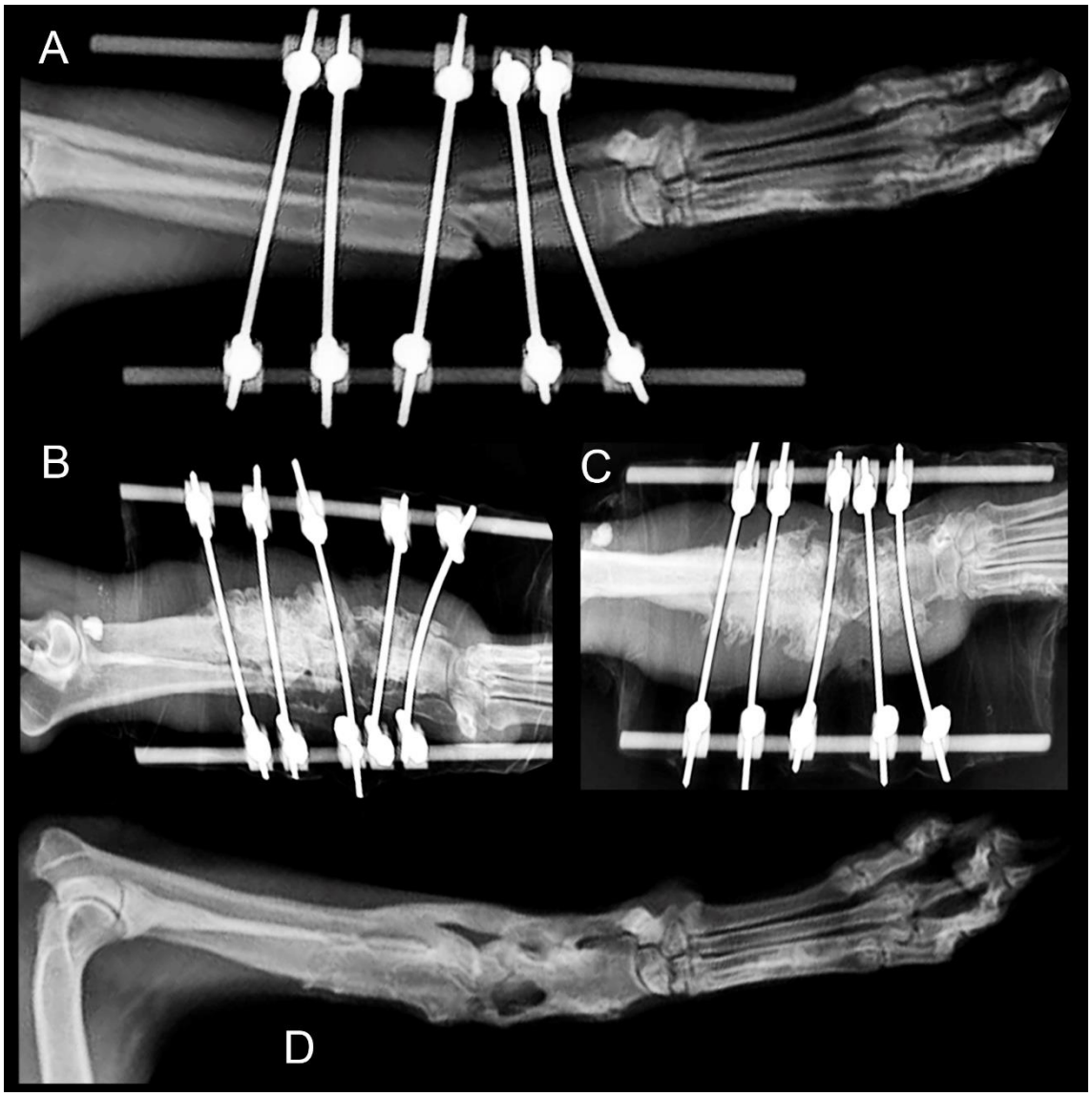

Figura 1. Tratamento clínico-terapêutico de fratura aberta na região de rádio e ulna do membro torácico direito de cadela utilizando *Dysphania ambrosioides* como agente de consolidação óssea: **A**. Osteossíntese de rádio e ulna de membro torácico direito com Fixador Esquelético Externo (FEE) tipo II A; **B-C**. Alterações radiográficas são sugestivas de fraturas com não união entre segmentos, com presença de aparato ortopédico. Reação extensa em todo o rádio e reabsorção óssea em foco de fraturas e adjacente a pinos sugere processo inflamatório importante, com provável processo infeccioso associado (osteomielite). Importante edema/hematoma adjacente ao membro de forma difusa, não se descartando lesão aberta em aspecto craniomedial. (45 dias após realização da Osteossíntese); **D**. Membro torácico direito após (30 dias) da remoção do Fixador Esquelético Externo (FEE) tipo II A e tratamento terapêutico realizado com *Dysphania ambrosioides.*

Resultados e Discussão

Após a realização da osteossíntese de rádio e ulna do membro torácico direito, a cadela foi submetida à um programa terapêutico que incluiu o uso de um extrato administrado por via oral à base de *Dysphania ambrosioides*, em conjunto com a terapia convencional. O acompanhamento clínico e radiográfico mensal possibilitou a avaliação da evolução do processo de consolidação óssea.

A cadela apresentou sinais clínicos de redução da dor e recuperação funcional progressiva do membro operado. Resultados semelhantes já haviam sido descritos por Alonso-Desmarchelier *et al.* (2005), e podem estar relacionados à diminuição da sensibilidade dolorosa e à modulação de mediadores inflamatórios, promovendo uma recuperação mais confortável e eficaz para o

animal. As propriedades anti-inflamatórias do mastruz podem ser responsáveis pela redução da infiltração de células inflamatórias. Estudos anteriores revelaram que a planta contém compostos como flavonóides e terpenóides, que exercem efeito anti-inflamatório significativo (Nascimento *et al*. 2024).

Radiograficamente, observou-se que ao final da segunda semana o calo ósseo estava bem consolidado, apresentando sinais de remodelação óssea, o que normalmente ocorre após oito semanas em fraturas semelhantes tratadas sem adjuvantes osteopáticos (Pinheiro Neto *et al*. 2017). Isso sugere que o extrato de *Dysphania ambrosioides* pode acelerar a osteoconsolidação, configurando-se como um potencial coadjuvante no tratamento de fraturas em humanos e animais. Penha *et al*. (2017) sugerem que o mastruz pode estimular a formação de osteoblastos devido à sua atividade osteogênica, sendo capaz de induzir a formação óssea por meio da presença de compostos que favorecem a diferenciação de células mesenquimais em osteoblastos. Sugere-se, portanto, que a rápida resposta na reparação óssea esteja relacionada à administração do extrato de mastruz no pós-operatório da cadela, contribuindo para a bioestimulação da regeneração óssea, além de modular a resposta inflamatória local.

A partir da terceira semana pós-operatória, foi observada uma resposta inflamatória controlada, sem sinais de infecção local e com formação precoce de calo ósseo visível nas radiografias, confirmando os achados de Castro *et al*. (2005), que evidenciaram a capacidade do extrato de acelerar a fase inflamatória e promover rápida formação de calo ósseo.

Diante dos resultados encorajadores deste caso, é importante destacar que ainda são necessários estudos futuros mais precisos e controlados, com maior amostragem, para validar a eficácia e a segurança do uso do extrato de *Dysphania ambrosioides* como adjuvante no processo de osteossíntese. Tais estudos devem esclarecer seus mecanismos de ação e avaliar possíveis interações com outros medicamentos utilizados no tratamento de fraturas (Hulse-Johnson *et al*. 1997).

Considerações finais

A partir do relato de caso apresentado, pode-se concluir que o uso do extrato de *Dysphania ambrosioides* como adjuvante terapêutico no pós-operatório de osteossíntese em uma cadela mostrou-se promissor. A administração oral do extrato associada ao tratamento convencional contribuiu para uma recuperação funcional acelerada do membro torácico direito, com evidências radiográficas de consolidação óssea precoce e remodelação óssea visível já na segunda semana pós-cirúrgica, antecipando os prazos normalmente observados em fraturas semelhantes tratadas sem adjuvantes.

Os efeitos anti-inflamatórios da planta, atribuídos à presença de compostos bioativos como flavonóides e terpenóides, parecem ter desempenhado papel fundamental na redução da resposta inflamatória local, promovendo um ambiente propício para a cicatrização óssea e o alívio da dor. Além disso, o potencial osteogênico do mastruz, ao estimular a proliferação e diferenciação de osteoblastos, indica que ele pode atuar diretamente na bioestimulação da regeneração óssea, otimizando o processo de reparo. Embora os resultados clínicos e radiográficos deste caso sejam encorajadores, destaca-se a necessidade de estudos controlados, com o aumento do número de amostras e metodologia rigorosa, para confirmar a eficácia e segurança do uso do extrato de *Dysphania ambrosioides* como complemento no tratamento de fraturas veterinárias. Assim, o mastruz pode representar uma alternativa terapêutica viável, acessível e de baixo custo para ampliar as opções de manejo ortopédico em pequenos animais.

Referências

Alonso J. & Desmarchelier C. (2005) Plantas medicinales autóctonas de la Argentina: bases científicas para su aplicación en atención primaria de la salud. Buenos Aires: LOLA. 748 p.

Castro P.C.F., Hoshino A., Brito R.B., Dias Júnior L.B., Brito J.A.F. & Barros R.S.M. (2005) Análises radiográfica e histológica do processo de consolidação óssea em ratos tratados com *Chenopodium ambrosioides*. *Revista Paraense de Medicina*, 19(3): 07–13.

Chekem M.S.G., Lunga P.K., Tamokou J.D.D., Kuiate J.R., Tane P., Vilarem G. & Cerny M. (2010) Antifungal properties of *Chenopodium ambrosioides* essential oil Against candida species. *Pharmaceuticals*, 3(9): 2900–2909. https://doi.org/10.3390/ph3092900

Hulse D.A. & Johnson A.L. (1997) Fundamentals of orthopedic surgery and fracture management. Philadelphia: WB Saunders Co.

Jardim C.M., Jham G.N., Dhingra O. & Freire M.M. (2010) Chemical composition and antifungal activity of the hexane extract of the Brazilian *Chenopodium ambrosioides* L. *Journal of the Brazilian Chemical Society*, 21(10): 1814–1818. https://doi.org/10.1590/s0103- 50532010001000004

Jesus R.S., Piana M., Freitas R.B., Brum T.F., Alves C.F., Belke B.V., Mossmann N.J., Cruz R.C., Santos R.C.V., Dalmolin T.V., Bianchini B.V., Campos M.M.A. & Bauermann L.F. (2018) *In vitro* antimicrobial and antimycobacterial activity and HPLC–DAD screening of phenolics from *Chenopodium ambrosioides* L. *Brazilian Journal of Microbiology*, 49(2): 296–302. https://doi.org/10.1016/j.bjm.2017.02.012

Kumar R., Mishra A.K., Dubey N.K. & Tripathi Y.B. (2007) Evaluation of *Chenopodium ambrosioides* oil as a potential source of antifungal, antiaflatoxigenic and antioxidant activity. *International Journal of Food Microbiology*, 115(2): 159–164. https://doi.org/10.1016/j.ijfoodmicro.2006.10.017

Nascimento H.M.S., Alves E.H.P., Gomes P.R.C., Matias F.D.O., Lopes V.L.R., Oliveira L.E.S., Mendes A.G.S. & Vasconcelos D.F.P. (2024) Anti-inflammatory action of *Chenopodium ambrosioides* L.: A mini systematic review. *Cuadernos de Educación y Desarrollo*, 16(13): e7050. https://doi.org/10.55905/cuadv16n13-147

Oliveira P.H.M. (2021) O uso do *Chenopodium ambrosioides* L. (Mastruz) na saúde: revisão integrativa. Monografia (Graduação em Medicina). Universidade Federal do Rio Grande do Norte, Natal, Rio Grande do Norte.

Penha E.S.D., Lacerda-Santos R., Carvalho M.G.F.D. & Oliveira P.T.D. (2017) Effect of *Chenopodium ambrosioides* on the healing process of the in vivo bone tissue. *Microscopy Research and Technique*, 80(11): 1167–1173. https://doi.org/10.1002/jemt.22913

Penha E.S.D., Lacerda-Santos R., Medeiros L.A.D.M., Rosendo R.A., Santos A., Fook M.V.L. & Montagna E. (2020) Effect of chitosan and *Dysphania ambrosioides* on the bone regeneration process: a randomized controlled trial in an animal model. *Microscopy Research and Technique*, 83(10): 1208–1216. https://doi.org/10.1002/jemt.23512

Pinheiro Neto V.F., Ribeiro R.M., Morais C.S., Campos M.B., Vieira D.A., Guerra P.C. & Borges A.C. (2017) *Chenopodium ambrosioides* as a bone graft substitute in rabbits radius fracture. *BMC Complementary and Alternative Medicine*, 17(1): 350. https://doi.org/10.1186/s12906-017-1862-5