PHILIPPIA	15/3	S. 215-226	14 Abb.	Kassel 2012

Kai Füldner & Anne Merker

Die Kasseler Fötenmumien

Präparate früher anatomischer Forschung im Ottoneum

Abstract
This paper presents four mummified fetal specimen, one mummified head of a baby and one mummified uterus specimen that are part of the Natural History Museum of Kassel collection and had only been rediscovered in 2005.
Neither data nor descriptions regarding these objects had been recorded until their rediscovery. During the last years the objects have been studied using different methods. This paper gives a brief overview of the objects and the first results. Furthermore, the specimen will be discussed against the background of the early 18th century anatomical studies at the Collegium Carolinum. The Collegium, situated at the Ottoneum, was a kind of “Preuniversity” where also medicine and anatomy were taught.

Zusammenfassung
Die 2005 wiederentdeckten Mumien von vier Föten, dem Kopf eines Säuglings und einem Uterus aus der Sammlung des Naturkundemuseums Kassel werden präsentiert. Bis zu ihrer Wiederentdeckung gibt es keinerlei Daten oder Beschreibungen dieser Objekte.
In den letzten Jahren wurden die Mumien mit verschiedenen Methoden untersucht. In der vorliegenden Arbeit wird ein kurzer Überblick über die Mumien und die ersten Resultate der Untersuchungen gegeben. Weiterhin werden die Präparate vor dem Hintergrund der im beginnenden 18. Jahrhundert am Collegium Carolinum erfolgten anatomischen Studien diskutiert. Das Collegium, untergebracht im Ottoneum, war eine Art Vorbereitungsschule für die Universität, an der auch Medizin und Anatomie gelehrt wurde.

Die Wiederentdeckung
Kurze Zeit nach Dienstantritt des Autors als neuer Museumsleiter im Naturkundemuseum Kassel im Februar 2005 wurden auch alle Depoträume von ihm detailliert in Augenschein genommen. Dabei fielen in einem Sammlungsschrank aufbewahrte skurrile Objekte ins Auge: offenbar waren dies menschliche Präparate verschiedener Fehlbildungen im Fötenstadium. Der Autor kannte solche Objekte als Feuchtpräparate, aber in der vorliegenden getrockneten Form waren sie ihm vollkommen fremd.
Rückfragen bei den Mitarbeitern im Naturkundemuseum ergaben, dass diese Objekte natürlich bekannt waren – aufgrund von fehlender Beschriftung und ohne jegliche Katalogisierung aber als „undefinierbare, wahrscheinlich aus landgräflichem Besitz stammende“ Präparate aufbewahrt worden waren. Ein irgendwie geartetes Interesse hatte bislang niemand gezeigt, auch waren sie nie Teil einer Ausstellung – die Fötenmumien waren demnach zu dem Zeitpunkt der Öffentlichkeit und Wissenschaft vollkommen unbekannt.

Recherche und Hinweise in der Literatur
Um das Rätsel zu lösen, wurde in einem ersten Schritt Kontakt zum Museum Anatomicum, dem Medizinhistorischen Museum der

Philipps-Universität Marburg, aufgenommen. In der dortigen Sammlung befinden sich Feuchtpräparate von Föten-Missbildungen, die am Ende des 18. Jahrhunderts nach Auflösung des Collegium Carolinum in Kassel (s.u.) dorthin verbracht wurden. Bekannt ist besonders das „doppelköpfige Kind“, das in Veröffentlichungen des Anatomen Samuel Thomas Soemmerring (1755-1830) beschrieben wird (ENKE 2000). Soemmerring war von 1779 bis 1784 Professor der Anatomie in Kassel. Inwiefern die Kasseler Fötenmumien, ob als Trocken- oder als Feuchtpräparat, Soemmerring bekannt waren, ist nicht zu sagen. Zumindest sind sie nicht Bestandteil seiner Publikationen.
In Marburg fanden sich, trotz umfangreicher Recherche, keine konkreten Hinweise auf die Herkunft der Kasseler Objekte – auch die Art und Weise der Präparation blieb weiterhin unklar und konnte alleine durch Literaturrecherche nicht erhellt werden.

Landgraf Karl hatte 1696 das ehemalige Theatergebäude, genannt Ottoneum, zum Kunsthaus für die vielfältigen landgräflichen Sammlungen umbauen lassen. 1709 gründete er im selben Gebäude das Collegium Carolinum, eine praxisorientierte voruniversitäre Ausbildungsstätte, die unter anderem auch eine Professur in Anatomie vorsah, die durch Peter Wolfart (1675-1726) bis 1725 besetzt wurde. In einer Anatomiekammer unterhalb des aufgesetzten Turmes des Gebäudes wurden Leichen seziert und Vorlesungen gehalten. Die landgräflichen Sammlungen, die auch kuriose menschliche Präparate enthielten, wurden dabei sicherlich auch für den Lehrbetrieb genutzt. Vier Dokumente aus dem frühen 18. Jahrhundert geben nun immerhin Fingerzeige, dass im Ottoneum zu dieser Zeit präparierte Föten, zum Teil mit Fehlbildungen, vorhanden waren.

Valentinis „Museum Museorum“

Michael Bernhard VALENTINI (1657-1729) beschreibt 1714 in seiner Publikation „Museum Museorum“: „Auf der vierdten Wandelung kommet man zu dem *Theatro Anatomico*, worauf unter anderen vielen die folgende sehenswürdige Sachen anzutreffen.“. In der folgenden Liste (Abb.1) zählt er verschiedene menschliche und tierische Präparate auf, unter anderem zwei indianische Mumien, drei menschliche Skelette oder eben auch „Embryones diversorum mensium in balsamo varii“ – [menschliche] Embryonen in verschiedenen Entwicklungsstadien. Hier werden auch zwei Föten mit Fehlbildungen aufgelistet und als „Abortus monstrosus humanus, in quo omnes partes externae defectu quodam laborant, in balsamo“ (= Fehlgeburt eines unnatürlichen Menschen, in allen äußeren Teilen gewissermaßen mangelhaft gebildet in [Balsamterpentinöl]) und „Foetus humanus biceps, in balsamo“ (= menschlicher zweiköpfiger Fötus in [Balsamterpentinöl]) beschrieben.

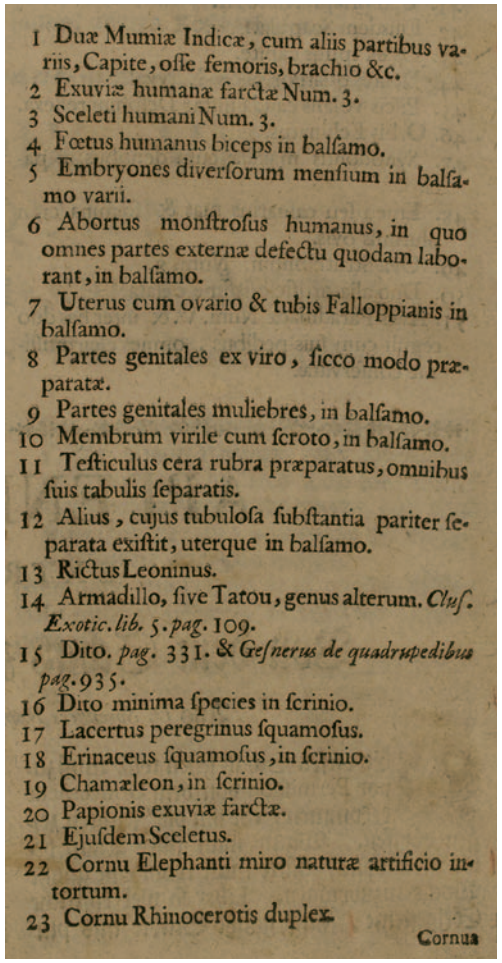

1 Duæ Mumiæ Indicæ, cum aliis partibus variis, Capite, oſſe femoris, brachio &c.
2 Exuviæ humanæ farctæ Num. 3.
3 Sceleti humani Num. 3.
4 Fœtus humanus biceps in balſamo.
5 Embryones diverſorum menſium in balſamo varii.
6 Abortus monſtroſus humanus, in quo omnes partes externæ defectu quodam laborant, in balſamo.
7 Uterus cum ovario & tubis Falloppianis in balſamo.
8 Partes genitales ex viro, ſicco modo præparatæ.
9 Partes genitales muliebres, in balſamo.
10 Membrum virile cum ſcroto, in balſamo.
11 Teſticulus cera rubra præparatus, omnibus ſuis tabulis ſeparatis.
12 Alius, cujus tubuloſa ſubſtantia pariter ſeparata exiſtit, uterque in balſamo.
13 Rictus Leoninus.
14 Armadillo, ſive Tatou, genus alterum. *Cluſ. Exotic. lib. 5. pag.* 109.
15 Dito. *pag.* 331. & *Geſnerus de quadrupedibus pag.* 935.
16 Dito minima ſpecies in ſcrinio.
17 Lacertus peregrinus ſquamoſus.
18 Erinaceus ſquamoſus, in ſcrinio.
19 Chamæleon, in ſcrinio.
20 Papionis exuviæ farctæ.
21 Ejuſdem Sceletus.
22 Cornu Elephanti miro naturæ artificio intortum.
23 Cornu Rhinocerotis duplex.
Cornua

Abb. 1: Auflistung von naturkundlichen Objekten in der Anatomiekammer (aus: VALENTINI 1714). Unter den Punkten 1-12 sind menschliche Präparate aufgeführt, unter anderem Föten mit Fehlbildungen.

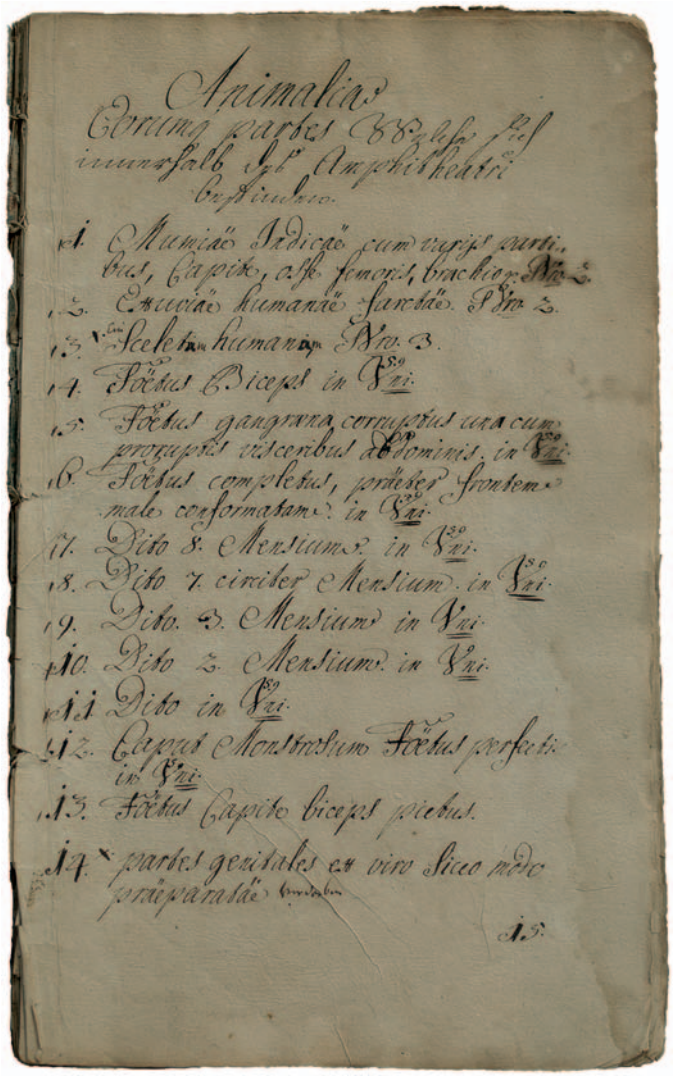

Abb. 2: Inventarliste von Christoph Joachim WOLFART (1727). Das Kürzel „in vini“ hinter einigen Eintragungen weist auf eine Lagerung in Wein(geist) hin.

Inventarliste von Wolfart

Eine weitere Inventarliste (Abb.2) von 1727 führt in ganz ähnlicher Form eine Reihe von Fötenpräparaten auf. Sie stammt von dem Mediziner Christoph Joachim Wolfart (1702-1750), dem Sohn von Peter Wolfart, der zeitweilig die Aufsicht über das anatomische und physikalische Zimmer im Ottoneum innehatte. Im Detail unterscheidet sich diese Liste jedoch von der Valentinis. Es lässt sich nicht immer nachvollziehen, ob weitgehend dieselben Präparate gemeint sind oder bereits eine Verschiebung im Fundus stattgefunden hat – hierzu sind die Beschreibungen ohne jede Abbildung viel zu allgemein gehalten. Alle Fötenpräparate sind mit einem Zusatz gekennzeichnet, der eine Lagerung in Weingeist bedeutet.

Zwei Reisebeschreibungen von Uffenbachs

Bei seinem Besuch in der Anatomiekammer im Kunsthaus 1709 notiert der Frankfurter Reisende Zacharias Conrad von Uffenbach (1683-1734) unter anderem „[…] eine sehr merkwürdige zweiköpfige Misgeburt, welche eine Frucht in Mutterleibe von etwas sechs Monath ist […]“ (UFFENBACH 1753).

Sein jüngerer Bruder, Johann Friedrich Armand von UFFENBACH (1687-1769), beschreibt bei einem weiteren Besuch in Kassel in der Anatomiekammer im September 1728: „[...] vielerley Sceleta und ausgestopfte Menschen- und Thierhäute, wie auch etliche arabische im Sand verdorrte Mumien nebst etlichen Fischen und Mißgeburten von Menschen und Thieren [...]“. Ein Schrank sei gefüllt mit „[…] Gläsern, worinnnen indianische Thiere, Gewächse und etliche Kinder oder Mißgeburten in Spiritu erhalten werden.“ (ARNIM 1928). Jedoch geben auch diese Beschreibungen keine konkreten Hinweise, die zur Identifikation der Einzelobjekte, im Speziellen der Föten, führen könnten.

Sicher ist aber, dass zu Beginn des 18. Jahrhunderts eine Reihe von Fötenpräparaten in den landgräflichen Sammlungen vorhanden waren, die mit Sicherheit sowohl Schauzwecken als auch der medizinischen Ausbildung gedient haben. Die Listen oder Beschreibungen lassen jedoch keine Zuordnung der Fötenmumien zu, da die Listen knapp und die Beschreibungen allgemein gehalten sind. Auch die Art der Präparation und der Präsentation bleibt dabei diffus bis unklar – ob Trocken- oder Feuchtpräparat geht aus den Beschreibungen nicht immer eindeutig hervor. Bei VALENTINI (1714) zumindest findet man bei den embryonalen Präparaten den Zusatz „in balsamo“, was auf eine Aufbewahrung in Balsamterpentinöl hinweist. Dagegen sind die Föten im Inventar von WOLFART (1727) als in Alkohol aufbewahrt gekennzeichnet.

Johann Friedrich Armand von Uffenbach beschreibt die „[…] Kinder oder Mißgeburten […]“ als „[…] in Spiritu […]“ aufbewahrt (ARNIM 1928). Die Beschreibung „in spiritu“ deutet auch auf eine Lagerung in (Wein)geist hin. Bei der Feuchtpräparation medizinischer Objekte diente der Alkohol (Weingeist) zum Entwässern, das Balsamterpentinöl zur endgültigen Lagerung. Viele Objekte wurden auch direkt in Alkohol aufbewahrt. Der Zusatz „sicco modo praeparatae“ bei VALENTINI (1714) und WOLFART (1727) beschreibt ein Trockenpräparat, allerdings handelt es sich in diesen Fällen nicht um Fötenpräparate. Trockenpräparationen waren sehr wohl gängig, jedoch wurden – abgesehen von den (fötalen) Skelettpräparaten – vorrangig einzelne Organe in der Weise präpariert.

Aber auch mumifizierte Präparate gab es durchaus in der Sammlung des Collegiums, beziehungsweise des Kunsthauses. In den Listen von VALENTINI (1714) und WOLFART (1727) werden zwei indianische Mumien genannt, die auch von UFFENBACH (1753) beschrieben werden. Der Jüngere von Uffenbach schreibt derweil von „[…] etliche arabische im Sand verdorrte Mumien […]“ (ARNIM 1928). Später findet sich auch bei Soemmerring eine Auflistung von mumifizierten Präparaten, unter anderem ein Kopf und verschiedene Extremitäten, die er bei seinem Weggang in Kassel gelassen hat (BALDINGER 1787).

Bei diesen – in den Beschreibungen aufgeführten – mumifizierten Präparaten handelt es sich aber nicht fötale Exemplare, beziehungsweise sind nicht näher gekennzeichnet.

Aktuell besitzen viele anatomische Sammlungen auf verschiedene Art und Weise durch Nasslagerung konservierte Fötenpräparate aus historischen Zeiten. Trockenpräparate dieser Art sind – soweit derzeit bekannt – nur in Kassel vorhanden.

Anatomie und Embryologie am Collegium Carolinum

Die Kasseler Fötenmumien muss man im Zusammenhang der anatomischen Tätigkeiten am Collegium Carolinum und der Embryologie und Fehlbildungslehre des 18. Jahrhunderts betrachten. Denn in Zeiten als es die modernen Verfahren, wie zum Beispiel Ultraschall, noch nicht gab, war die Untersuchung menschlicher Föten die einzige Möglichkeit, mit der die Embryonalentwicklung nachvollzogen werden konnte. Die Föten stammten von Fehlgeburten oder wurden verstorbenen Schwangeren entnommen.

Als die anatomischen Lehrtätigkeiten am Collegium Anfang des 18. Jahrhunderts mit Peter Wolfart begannen, war die anatomische Kammer im Ottoneum noch nicht sehr gut ausgestattet: „Es ist darinnen zwar noch wenig, […]“ (UFFENBACH 1753). Fötale Präparate sind zu der Zeit vorhanden und wurden sicherlich von Wolfart in den Unterricht miteinbezogen. Wolfarts Schwerpunkt lag jedoch nicht auf der Anatomie, was man aus seinem Vorlesungsverzeichnis von 1712 entnehmen kann (WOLFART 1712). Hier geht er nur in einem der zwölf Kapitel auf die menschliche Anatomie ein. Er führte jedoch jährlich Leichensektionen durch. Aus der Dissertation seines Sohnes geht hervor, dass Peter Wolfart in der Funktion eines Gerichtsmediziners bei Verdacht auf Kindstötung Föten obduziert hat, um durch die sogenannte Lungenschwimmprobe einen natürlichen Tod des Kindes festzustellen bzw. auszuschließen (WOLFART 1725).

Über die Tätigkeiten seines Sohnes Christoph Joachim am Collegium ist nicht viel bekannt; seine Aufgaben waren die eines Landphysikus und er hatte die Aufsicht über das anatomische und das physikalische Kabinett (STRIEDER 1819). Christoph Joachim Wolfart untersuchte und beschrieb jedoch in seiner Dissertation, die er in Marburg anfertigte, einen Fötus, der Doppelbildungen von Kopf und Gliedmaßen aufweist. Lange war Christoph Joachim Wolfart jedoch nicht am Collegium. Schon 1729 machte die Anatomie einen ungepflegten Eindruck. Sektionen wurden nicht mehr durchgeführt. Erst nach der Gründung des Collegium Medico-Chirurgicum 1738 wurde der anatomische Unterricht wieder aufgenommen.

Über die weiteren Lehrer und deren möglichen Forschungstätigkeiten im Bereich der Embryologie am Collegium des frühen 18. Jahrhunderts wissen wir nicht viel. Unter Landgraf Friedrich II gewann das Collegium Carolinum und damit auch die medizinisch-anatomische Abteilung in der zweiten Hälfte des 18. Jahrhunderts allerdings wieder an Bedeutung. Samuel Thomas Soemmerring, der als Professor der Anatomie an das Collegium kam, spielte in der Zeit, vor allem auf dem Gebiet der Embryologie, eine große Rolle. Soemmerring beschäftigte sich eingehend mit der Entwicklung des Fötus im Mutterleib und bildete als Erster anhand von zwanzig Embryonen, die ihm als Feuchtpräparate vorlagen, eine Entwicklungsreihe ab (SOEMMERRING 1799). Zudem untersuchte er zahlreiche fehlgebildete Föten und entdeckte auch dort eine Regelmäßigkeit in der Ausprägung (SOEMMERRING 1791). Die Sammlung umfasste zu der Zeit zahlreiche Feuchtpräparate von Föten, die unter anderem auch von seinem Vorgänger Johann Jacob Huber (1707-1778) präpariert wurden. Anders als seine Vorgänger wirkte Soemmerring aber nicht im Ottoneum, da zu seinem Amtsantritt ein eigenständiges Anatomie-Gebäude in der Unterneustadt eingeweiht wurde. Wie oben schon erwähnt, ist es unwahrscheinlich, dass Soemmerring die Kasseler Fötenmumien, die vermutlich aus der frühen Phase des Collegiums stammen, kannte und bearbeitete. Soemmerring führte genaue Listen unter anderem auch über die Präparate, die er nach seinem Weggang 1784 in Kassel ließ (BALDINGER 1787). Diese Liste entstand nach einer Anschuldigung seines Nachfolgers Christian Friedrich Michaelis (1754-1814), der verlauten ließ, Soemmerring habe Sammlungsstücke mit nach Mainz genommen. Die aufgelisteten Präparate wurden, laut BALDINGER (1787), jedoch alle nach Marburg gebracht.

Der heutige Zustand der Föten

Aufbauend auf der 2007/2008 in den Reiss-Engelhorn-Museen in Mannheim gezeigten Mumienausstellung, konnte 2009/2010 auch im Naturkundemuseum Kassel und dem Museum für Sepulkralkultur, beide authentische Orte für dieses Thema, eine entsprechende Ausstellung präsentiert werden. Die Mannheimer Exponate wurden in der Kasseler Ausstellung durch viele zusätzliche Mumien umfassend ergänzt – einen Teil dieser Erweiterung stellten die „anatomischen Mumien“ bis hin zu den heutigen Plastinaten dar. Daher war eine wissenschaftliche Untersuchung der Fötenmumien im Vorfeld der Ausstellung sinnvoll und wurde im Rahmen des German

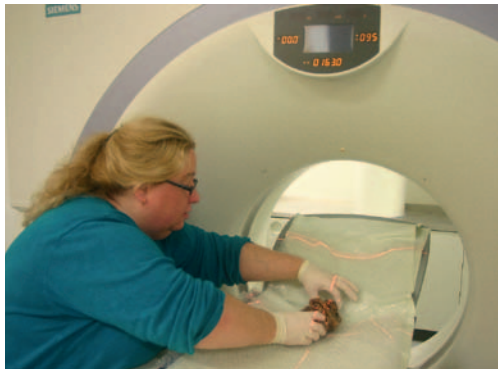

Abb. 3: Fötus Kassel I bei der CT-Untersuchung in Karlsruhe. Foto: W. Rosendahl.

Mummy-Projekts in Mannheim (Dr. Wilfried Rosendahl, Dr. Heather Gill-Frerking, Jana Mesenholl) auch möglich.
Die Ergebnisse der 2008 und 2009 in Karlsruhe (Städtisches Klinikum Karlsruhe), Kassel (Klinikum Kassel) und Zürich (ETH Zürich) erfolgten Gewebebeprobung und CT-Untersuchungen (Abb. 3) werden im Folgenden nach ROSENDAHL et al. (2010) vorgestellt.

Präparationsart
Die kristallinen Ausblühungen auf der Oberfläche der Präparate ließen als erste Vermutung zur Präparationsart eine Konservierung unter Verwendung von Salz, bzw. einer Salzlösung zu. Eine mittels Gaschromatograph untersuchte Gewebeprobe ergab jedoch keinen Hinweis auf eine solche Behandlung. Die Auswertung historischer Quellen des frühen 18. Jahrhunderts ergab Hinweise auf das Einlegen in „Weingeist“ (Spiritus/Ethanol), um dann unter Verwendung von Alaunsalzen und Terpentinölen (Balsamo) schrittweise die Nass- in Trockenpräparate zu überführen. Der Vorteil des Trockenpräparates war die unkomplizierte Handhabung, der Nachteil die offensichtlichen Schrumpfungsprozesse der Körperoberflächen.
Letztendlich ist auch nicht auszuschließen, dass die Kasseler Föten ursprünglich in Weingeist bzw. Terpentinöl aufbewahrt wurden und dann trockengefallen sind – somit wären sie im Anschluss an eine anatomische Präparation natürlich mumifiziert.

Im 18. Jahrhundert waren sowohl Feucht- als auch Trockenpräparationen gängige Methoden, um menschliche und tierische Körper (-teile) dauerhaft zu erhalten. Dabei war die Feuchtpräparation eine eher kostspielige Angelegenheit, da Weingeist und auch die Gläser nicht billig waren. Kostengünstiger war die Trockenpräparation, so dass das eine oder andere Präparat auch getrocknet aufbewahrt wurde (FISCHER 1791). Vor allem Skelettpräparate wurden häufig hergestellt (Abb. 4). Die Anfertigung von getrockneten Hautpräparaten von (u.a. fehlgebildeten) Föten war ebenso eine Methode der Trockenpräparation. Bei der Herstellung dieser sogenannten Integumente wurde die Haut abgelöst und gegerbt, um sie haltbar zu machen. Die Haut wurde mit Wolle oder ähnlichem ausgestopft und wieder zusammengenäht. Derartige Präparate liegen beispielsweise in der Meckelschen Sammlung in Halle vor (siehe dazu SCHWARZ 1999). Zur Darstellung von Gefäßen wurden sogenannte Injektionspräparate hergestellt, eine Methode der Trockenpräparation, die im 18. Jahrhundert weiter verfeinert wurde.

Abb. 4: Skelett eines Fötus (Nr. 314) aus der Sammlung des Naturkundemuseums Kassel. Das Skelett stammt wahrscheinlich aus der Zeit des Collegium Carolinums. Die empfindlichen Skelette von Föten wurden damals präpariert, ohne die Knochen voneinander zu trennen. Bei den sogenannten Bänderpräparaten halten natürliche Bänder die Knochen zusammen. Foto: P. Mansfeld.

Datierung
Eine an der ETH Zürich durchgeführte C14-Datierung lieferte ein Alter von über 1000 Jahren. Hier kann man allerdings davon ausgehen, dass dieses hohe Alter ein Artefakt der Präparation darstellt und in keinem Fall, auch nur annähernd das reale Alter der Föten widerspiegelt.
Nach allem, was wir über die anatomischen Forschungen am Collegium Carolinum wissen und nachdem, was uns die überlieferten Dokumente belegen, müssen wir ein Alter von ca. 300 Jahren annehmen.

Die Präparate Kassel I bis VI
Die Föten wurden der Einfachheit halber mit den Bezeichnungen Kassel I bis Kassel VI durchnummeriert.

Kassel I
Bei Kassel I handelt es sich um einen männlichen Fötus der 30. Schwangerschaftswoche (Abb. 5, 6).
Der Fötus weist schon äußerlich erkennbare Fehlbildungen auf, die als Iniencephalie bezeichnet werden. Das Hinterhauptsbein des Schädels ist durch Weichgewebe direkt mit der Halswirbelsäule verbunden und die Hals- und Brustwirbelsäule sind verkrümmt. Die Wirbelkörper sind nicht ordnungsgemäß verwachsen und das Rückenmark liegt teilweise offen (Spina bifida). Die inneren Organe sind vollständig vorhanden und in normaler anatomischer Lage ausgebildet.

Derartige Fehlbildungen gehören in die Gruppe der Neuralrohrdefekte. Bei diesen kommt es in der frühen Embryonalentwicklung zu einem unvollständigen Verschluss des Neuralrohrs, der Vorläuferstruktur des zentralen Nervensystems. Die am häufigsten festzustellenden Fehlbildungen, die diese Entwicklungsstörung nach sich zieht, sind die Spina bifida (offener Rücken) und die Anencephalie (s.u.). Heute wird versucht, Neuralrohrdefekte durch die Einnahme von Folsäure während der Schwangerschaft zu verhindern.

Abb. 5: Frontalansicht der Fötenmumie Kassel I. Foto: German Mummy-Projekt (auch Abb. 6-13).

Abb. 6: Seitenansicht von Kassel I im CT.

Abb. 7: Frontalansicht der Fötenmumie Kassel II.

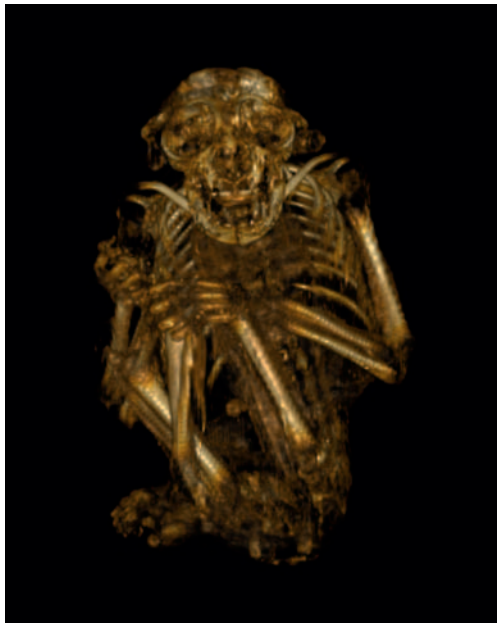

Abb. 8: Frontalansicht von Kassel II im CT.

Kassel II
Dieser weibliche Fötus der 34. Schwangerschaftswoche weist verschiedene äußerliche Fehlbildungen auf (Abb. 7, 8). Das Gehirn ist nur teilweise entwickelt und hat keine knöcherne Begrenzung, da der Hirnschädel nicht vollständig ausgebildet ist. Diese Fehlbildung wird als Anencephalie (griech. ohne Gehirn) bezeichnet. Diese Art von Neuralrohrdefekt kommt bei einem von tausend Neugeborenen vor. Der Gesichtsschädel ist zudem durch eine stark fliehende Stirn gekennzeichnet. Wegen dieser eigentümlichen Erscheinung des Kopfes waren im 18. Jahrhundert solche Kinder unter der Bezeichnung „Krötenkopf“ bekannt.

Auch im Bereich der Halswirbelsäule finden sich massive Fehlbildungen. Die Wirbel sind nicht ordnungsgemäß miteinander verwachsen, so dass das Rückenmark nur durch eine dünne Membran nach außen geschützt ist (Spina bifida). Mit einem solch schweren Neuralrohrdefekt hatte das Kind keine Überlebenschance.

Kassel III
Kassel III konnte als männlicher Fötus identifiziert werden, der die 37.-38. Schwangerschaftswoche erreicht hat (Abb. 9-11). Auch bei diesem Präparat zeigt sich ähnlich wie bei Kassel II eine Anencephalie mit totaler Rachischisis (= offene Spina bifida). Alle inneren Organe befinden sich in vollständiger Ausbildung und Lage. In Ober- und Unterkiefer sind bereits Zahnanlagen vorhanden. Teile der Nabelschnur sind noch erkennbar.

Dieser Fötus weist eindeutige Hinweise auf eine zumindest zeitweilige Nasslagerung auf: die Zehenspitzen sind abgeplattet, wie durch den Druck beim Anliegen an eine Behälterwand. Ob dies nur während der Präparationsphase oder durch längeres Einlegen vor einer Trocknung erfolgte, bleibt aber unklar.

Kassel IV
In einem Uterus ist der weibliche Fötus und die Plazenta erhalten (Abb. 12). Der Fötus verstarb in der 25. Schwangerschaftswoche.

Abb. 9: Frontalansicht der Fötenmumie Kassel III.

Abb. 10: Rückenansicht von Kassel III.

Fehlbildungen sind am Fötus nicht erkennbar. Am Uterus der Mutter hingegen befindet sich eine große runde Geschwulstbildung, die fast die Größe des Fötus selbst erreicht. Hierbei kann es sich um einen gutartigen Tumor, ein sogenanntes subseröses Myom, handeln. Für diesen Befund spricht auch, dass die Schwangerschaft schon sehr weit fortgeschritten ist.

Kassel V
Dieses Kopfpräparat stammt von einem 6-8 Monate alten Säugling, dessen Geschlecht nicht bestimmt werden konnte (Abb. 13). Die mittleren Schneidezähne sind gerade durchgebrochen. An dem Kopf wurde eine medizinische Präparation vorgenommen, bei der das Gehirn und Teile des Hirnschädels entnommen wurden. Dadurch ist der Blick auf die Basis der Schädelhöhle frei.

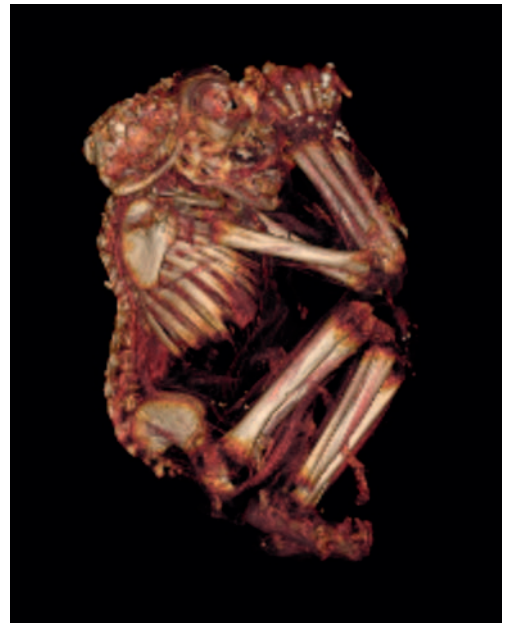

Abb. 11: Seitenansicht von Kassel III im CT.

Abb. 12: Aufsicht auf Kassel IV.

Kassel VI
Hierbei handelt es sich um das Präparat eines Uterus, der artifiziell geöffnet wurde.

Alle Objekte dienten zweifellos der Veranschaulichung der menschlichen Embryonalentwicklung und deren möglichen Fehlbildungen. Hierbei spielte sicherlich auch die Erhaltung des Abnormen eine Rolle: Bereits 1714 wird z.B. in VALENTINIS „Museum Museorum“ ein doppelköpfiges Kind erwähnt, ein Präparat, das im Gegensatz zum späteren Soemmerring-Präparat (s.o.) nicht erhalten geblieben ist. Neben der medizinischen Anschauung waren die Föten sicherlich auch bestaunte oder mit gewissem Schauder betrachtete Objekte der Ausstellung im „Kunsthaus“, wie die zeitgenössischen Dokumente berichten.

Abb. 13 Seitenansicht des Kopfpräparates Kassel V.

Fötenmumien weltweit
Die Kasseler Fötenmumien sind weltweit bislang die einzigen Präparate dieser Art. Mumifizierte Föten sind öfters gefunden worden, aber keine derartige Serie von medizinischen Präparaten, die, sei es nun intentionell oder unabsichtlich, mumifiziert wurden.

Allerdings befinden sich in der Sammlung des niederländischen Anatomen Frederik Ruysch (1638-1731) mumifizierte Föten. Ruysch war einer der herausragenden Anatomen des 17. Jahrhunderts, der hervorragende Präparate hergestellt hatte, welche sich heute unter anderem in der Kunstkamera Sankt Petersburg befinden. Die von Ruysch einbalsamierten Föten unterscheiden sich jedoch in der Präparationsart und Aussehen von den Kasseler Fötenmumien.

Eine interessante, wenn auch skurrile Parallele ist der Fund eines zwergenhaften mumifizierten Wesens, den zwei Amerikaner angeblich in einer Höhle in den Pedro Mountains (Wyoming, USA) in 1932 tätigten. Das Wesen wurde unter dem Namen „Pedro“ in der Szene der UFO-Gläubigen als angeblicher Überrest eines Außerirdischen bekannt. Es gibt einige Röntgenaufnahmen und Schwarz-Weiß-Bilder dieses wenige Jahre nach dem Fund wieder verschollenen Objektes. Die Bilder deuten ziemlich sicher auf ein getrocknetes Fötenpräparat mit encephalitischer Missbildung hin; optisch besteht eine hohe Ähnlichkeit mit der Mumie Kassel II.

Wie und warum ein solches Präparat nach Amerika gelangt ist und warum es unter diesen angeblichen Umständen entdeckt wurde, bleibt rätselhaft. Sein Fund könnte darauf hindeuten, dass Präparate in ähnlicher Form und Erhaltungszustand wie die Kasseler Fötenmumien

Abb. 14: Heutige Präsentation der Kasseler Fötenmumien im Rahmen der historischen Dauerausstellung. Foto: P. Mansfeld.

auch an anderen Orten vorhanden gewesen sein könnten. Ob die Herkunft von „Pedro“ z.B. auf eine aufgelöste anatomische Sammlung aus Europa oder den USA zurückzuführen ist, oder es sich um eine in die Höhle verbrachte Fehlgeburt handelt, bleibt dabei spekulativ.

Heutige Präsentation
Nach Ende der Mumienausstellung im April 2010 wurde deutlich, dass die Fötenpräparate durch ihre medizinhistorische Bedeutung gleichermaßen wie durch ihren Bezug zur Geschichte des Ottoneums in Zukunft dauerhaft auf würdevolle Weise präsentiert werden mussten. Neben dem Herbar Ratzenberger, dem Goethe-Elefanten und der Schildbachschen Holzbibliothek stellen die Fötenmumien eines der vier einzigartigen historischen Objekte des Naturkundemuseums dar.
Durch die 2012 umgesetzte, komplette Neukonzeption der historischen Dauerausstellung im 2.Obergeschoss konnten auch die medizinhistorischen Präparate gewürdigt werden. In einem eigenen, abgeteilten Raum werden die sechs mumifizierten Exponate, ergänzt durch drei Skelette ungeborener Kinder mit ähnlichem historischen Alter, auf zurückhaltende, aber eindrückliche Weise präsentiert (Abb. 14). Die Präparate Kassel I und II sind darüber hinaus als Leihgabe Teil der seit 2010 bis 2014 durch die USA und Kanada wandernden Ausstellung „Mummies of the World“.

Literatur

ARNIM, M. (Hrsg.) (1928): Johann Friedrich Armand von Uffenbach's Tagbuch einer Spazierfahrt durch die Hessische in die Braunschweig-Lüneburgischen Lande (1728). – 68 S., Göttingen (Häntzschel).

BALDINGER E.G. (Hrsg.) (1787): Präparate, welche Herr Hofrath Sömmerring (jetzt zu Mainz), dem anatomischen Theater zu Cassel 1784 zurück ließ. – Medicinisches Journal, **4**: 14-23, Göttingen.

ENKE, U. (Bearb. u. Hrsg.) (2000): Samuel Thomas Soemmering: Schriften zur Embryologie und Teratologie. – Samuel Thomas Soemmerring. Werke, **11**: 1-110, Basel (Schwabe).

FISCHER, J.L. (1791) Anweisung zur praktischen Zergliederungskunst. – 306 S., Leipzig (Weygand).

ROSENDAHL, W., MESENHOLL, J., GILL-FRERKING, H., FÜLDNER, K. (2011): Zur wissenschaftlichen Untersuchung der Kasseler Fötenmumien. – In: Geschichte und Tradition der Mumifizierung in Europa. Kasseler Studien zur Sepulkralkultur, **18**: 143-148, Kassel (Arbeitsgemeinschaft Friedhof und Denkmal).

SCHWARZ, S. (1999) Die anatomische Privatsammlung der Anatomenfamilie Meckel unter besonderer Berücksichtigung ihres präparationstechnischen Profils. – 135 S., Medizinische Dissertation, Martin-Luther-Universität, Halle an der Saale.

SOEMMERRING, S.T. (1791): Abbildungen und Beschreibungen einiger Misgeburten die sich ehemals auf dem anatomischen Theater zu Cassel befanden mit zwölf Kupfertafeln. – 39 S., Mainz (Kurfürstliche Universitätsbuchhandlung).

SOEMMERRING, S.T. (1799): Icones embryonum humanorum. – 10 S., Frankfurt am Main (Varrentrapp und Wenner).

STRIEDER, F.W. (1819): Grundlage zu einer Hessischen Gelehrten- und Schriftsteller-Geschichte. – Band **17**: 289-293, Marburg (Bayrhoffer).

UFFENBACH, C.Z.v. (1753): Herrn Zacharias Conrad von Uffenbach, Merkwürdige Reisen durch Niedersachsen Holland und Engelland. – 544 S., Ulm, Memmingen (Gaum).

VALENTINI, M.B. (1714): Musei Museorum, oder der Allgemeiner Kunst- und Naturalien-Kammer II. Tomus, Nebst dem Rüst- und Zeug-Haus der Natur. – Frankfurt am Mayn (Zunner & Jung).

WOLFART, C.J. (1725): Dissertatio Physico-Medico-Forensis Inauguralis, De Foetu Monstroso Duplici, Hujusque Occasione De Pulmonum Aquae Injectorum E- Et Submersione. – 32 S., Marburg (Müller).

WOLFART, C.J. (1727): Inventarium. – Unpublizierte Sammlungsliste, Archiv Naturkundemuseum im Ottoneum.

WOLFART, P. (1712): Institutio Physica Curiosa seu Clavis Philosophiae Experimentalis Concisa. – 289 S., Kassel (Harmes).

Manuskript bei der Schriftleitung eingegangen am 31. August 2012

Anschrift der Autoren
Dr. Kai Füldner
Direktor des
Naturkundemuseum im Ottoneum
Steinweg 2
34117 Kassel
kai.fueldner@stadt-kassel.de

Dipl.-Biol. Anne Merker
Naturkundemuseum im Ottoneum
Steinweg 2
34117 Kassel
anne.merker@gmx.de

ZOBODAT - www.zobodat.at

Zoologisch-Botanische Datenbank/Zoological-Botanical Database

Digitale Literatur/Digital Literature

Zeitschrift/Journal: Philippia. Abhandlungen und Berichte aus dem Naturkundemuseum im Ottoneum zu Kassel

Jahr/Year: 2011-2013

Band/Volume: 15

Autor(en)/Author(s): Füldner Kai, Merker Anne

Artikel/Article: Die Kasseler Fötenmumien Präparate früher anatomischer Forschung im Ottoneum 215-226