REVISTA TÓPICOS
ISSN 2965-6672 | Qualis A2

INTOXICAÇÃO POR PLANTAS EM GATOS: REVISÃO DE LITERATURA E RELATO DE CASO ENVOLVENDO NANDINA DOMESTICA

PLANT POISONING IN CATS: A LITERATURE REVIEW AND CASE REPORT INVOLVING NANDINA DOMESTICA

Ciências Agrárias • 23/04/2026

REGISTRO DOI: 10.70773/revistatopicos/776804872

Layne Duarte da Silveira[1]

Mariana Paz Rodrigues Dias[2]

Tales Dias do Prado[3]

Rejane Guerra Ribeiro Simm[4]

Amanda Carla Acispreste Galvão[5]

RESUMO

A intoxicação por plantas em felinos representa um desafio relevante na prática clínica veterinária, especialmente em decorrência da crescente presença de espécies ornamentais em ambientes domiciliares e das particularidades metabólicas dessa espécie. O presente estudo teve como objetivo realizar uma revisão de literatura sobre plantas tóxicas para gatos, com ênfase nos aspectos epidemiológicos, clínicos e toxicológicos, associada à descrição de um caso clínico de intoxicação por Nandina domestica. A revisão evidenciou que diversas plantas ornamentais, como Lilium spp., Dieffenbachia spp. e Nandina domestica, estão frequentemente envolvidas em quadros de intoxicação, podendo desencadear alterações gastrointestinais, neurológicas, hepáticas e renais, com gravidade variável. No caso descrito, uma paciente felina apresentou sinais clínicos compatíveis com intoxicação por compostos cianogênicos, incluindo icterícia, anorexia e alterações laboratoriais indicativas de comprometimento hepatorrenal. O diagnóstico foi baseado na associação entre histórico, exame clínico, exames laboratoriais e ultrassonografia abdominal. O tratamento consistiu em terapia de suporte intensivo, com evolução clínica favorável e recuperação progressiva dos parâmetros laboratoriais. Conclui-se que a intoxicação por Nandina domestica deve ser considerada no diagnóstico diferencial de distúrbios hepáticos e renais em felinos, sendo o reconhecimento precoce e a intervenção adequada fundamentais para o prognóstico.

Palavras-chave: Exposição Tóxica; Hepatotoxicidade; Nefrotoxicidade; Plantas Ornamentais; Toxicidade Animal.

ABSTRACT

Plant poisoning in felines represents a significant challenge in veterinary clinical practice, particularly due to the increasing

presence of ornamental species in domestic environments and the unique metabolic characteristics of this species. This study aimed to provide a literature review on toxic plants affecting cats, with emphasis on epidemiological, clinical, and toxicological aspects, combined with the description of a clinical case of Nandina domestica poisoning. The review demonstrated that several ornamental plants, such as Lilium spp., Dieffenbachia spp., and Nandina domestica, are frequently involved in intoxication cases, potentially leading to gastrointestinal, neurological, hepatic, and renal alterations of varying severity. In the reported case, a feline patient presented clinical signs consistent with poisoning by cyanogenic compounds, including jaundice, anorexia, and laboratory findings indicative of hepatorenal impairment. The diagnosis was established based on clinical history, physical examination, laboratory tests, and abdominal ultrasonography. Treatment consisted of intensive supportive therapy, resulting in favorable clinical evolution and progressive recovery of laboratory parameters. It is concluded that Nandina domestica poisoning should be considered in the differential diagnosis of hepatic and renal disorders in felines, and that early recognition and appropriate intervention are essential for a favorable outcome.
Keywords: Animal Toxicity; Hepatotoxicity; Nephrotoxicity; Ornamental Plants; Toxic Exposure.

1. REVISÃO DE LITERATURA

Nesta etapa apresenta-se a revisão de literatura acerca das principais plantas tóxicas, para animais de companhia, com ênfase nos aspectos toxicológicos, clínicos e terapêuticos relacionados à intoxicação. O conteúdo desta seção abordou os mecanismos de toxicidade, a frequência dos casos descritos na literatura e as

manifestações clínicas observadas, de modo a fornecer subsídios para a compreensão do relato de caso envolvendo a espécie *Nandina domestica.* Além disso, analisou-se estudos relevantes, que contribuem para o entendimento do impacto dessas plantas na saúde felina, possibilitando uma visão abrangente sobre o tema.

1.1. Intoxicações por Plantas em Animais de Companhia

SANTOS et al. (2025) identificaram um aumento aproximado de 35% nos casos de intoxicação por plantas ornamentais em cães e gatos entre 2020 e 2024, reflexo da maior presença dessas espécies em ambientes domésticos. Os autores apontam ainda que a mortalidade média varia entre 7% e 10%, especialmente em casos envolvendo *Lilium spp.* e *Dieffenbachia spp.*, que podem causar insuficiência renal aguda ou falência multissistêmica.

Em uma pesquisa epidemiológica realizada na Itália, CALONI ET al. (2013), analisaram os registros do centro de controle de venenos entre 2000 e 2011 e constataram que cerca de 26% dos casos de intoxicação por plantas envolveram gatos, enquanto a maioria das ocorrências estava relacionada a cães. NAGY et al. (2023), também identificaram que exposições a plantas domésticas e ornamentais continuam sendo as principais causas de intoxicação acidental, sobretudo, em ambientes fechados ou jardineiros domésticos.

Entre os sinais clínicos mais relatados, estão as manifestações: gastrointestinais (vômito, diarreia), alterações neurológicas e dificuldades respiratórias, conforme pesquisado por SANTOS et al. (2025). A gravidade varia conforme a espécie vegetal tóxica, parte consumida, quantidade ingerida e sensibilidade individual do animal. Nos casos brasileiros observados por CONCEIÇÃO e ORTIZ

(2015), as manifestações leves a moderadas foram mais comuns, mas há registros de casos graves, quando elementos tóxicos são potentes ou não há intervenção rápida.

Os fatores de risco são múltiplos, que incluem a curiosidade natural do animal, hábito de mastigar ou ingerir folhas, flores ou frutos, falta de conhecimento dos tutores sobre toxicidade das plantas ornamentais e presença de espécies perigosas, em ambientes domésticos ou jardins JARDIM et al. (2021). Além disso, as populações jovens demonstram maior vulnerabilidade, tanto pela menor discriminação alimentar, quanto por tamanho corporal reduzido, o que favorece efeitos tóxicos com doses menores, conforme concluído por RIBEIRO (2013).

Entretando, registros de mortalidade aparecem em menor proporção, porém não são raras em intoxicações por plantas altamente tóxicas, ou quando há atraso no diagnóstico ou tratamento inadequado SANTOS et al. (2013). CALONI et al. (2013), também reportou que cerca de 10,6% dos casos com desfecho informado resultaram em óbito.

1.1.1. Espécies Vegetais Comumente Envolvidas

Com base em estudos do assunto, é possível identificar um conjunto consistente de espécies vegetais como as mais frequentemente envolvidas em casos de intoxicação de cães e gatos. Na pesquisa de COSTA (2011), a autora cita *Lilium* spp., *Nandina domestica*, *Anthurium* spp., *Prunus laurocerasus*, *Cycas revoluta*, entre outras, como agentes tóxicos de destaque para animais de companhia.

Já TEIXEIRA et al. (2010), apontam *Dieffenbachia spp.*, *Lilium spp.*, *Epipremnum aureum* e *Rhododendron spp.* como as plantas mais

frequentemente envolvidas em notificações de intoxicações domésticas. Na lista europeia de espécies emergentes e bem-estabelecidas tóxicas para animais domésticos, o termo “emergentes” refere-se àquelas que têm apresentado aumento nas ocorrências de intoxicação, em razão do uso crescente em ambientes ornamentais e do consequente maior contato com os animais. Nessa lista, *Nandina domestica* (bambu-sagrado ou *heavenly bamboo*) é classificada como tóxica para cães e gatos, por conter glicosídeos cianogênicos e alcaloides protoberberinos.

NAGY et al. (2023), mencionam que *Nandina domestica* figura entre as espécies cujo limiar letal de cianeto (como resultado da ação dos compostos tóxicos) situa-se em torno de 2 a 2,5 mg/kg de peso animal, em alguns casos experimentais ou modelos toxicológicos. Além de *Nandina domestica*, *Lilium* spp. (lírios) são frequentemente reportados como altamentemente tóxicos para gatos, pois provocam lesões renais graves, mesmo com quantidades pequenas, e sintomas gastrointestinais em cães, como exemplificado em STUMPF et al. (2014).

Respectivamente, as plantas com oxalatos insolúveis ou outras substâncias irritantes também aparecem (por exemplo, *Zantedeschia aethiopica*, lírio-cála), *Anthurium* spp., e plantas contendo alcaloides ou outras toxinas vegetais expressivas. O uso doméstico de plantas ornamentais exóticas parece favorecer a presença de espécies raras ou menos conhecidas, como *Nandina domestica*, entre aquelas que causam toxicidade clínica (PESSOA; MEDEIROS; RIET-CORREA, 2013).

BUCAR (2024), ressalta que plantas importadas ou cultivadas como ornamentais inclusive *Nandina domestica* têm aumentado casos

emergentes, muitos dos quais ainda pouco documentados. Em um relatório de BERTERO et al. (2020), houve um caso de cão intoxicado, por *Nandina domestica,* após única exposição oral. Portanto, pode-se afirmar que *Nandina domestica* constitui parte de um conjunto de espécies vegetais comumente envolvidas, em intoxicações em animais de companhia, em especial cães e gatos.

1.1.2. Panorama Epidemiológico e Clínico no Brasil e no Mundo

No Brasil, já foram descritas 113 plantas tóxicas (RIET-CORREA et al., 2077), destacando-se, entre elas, as plantas ornamentais, que constituem maiores percentuais em intoxicações envolvendo pequenos animais. A tabela a seguir resume os achados nacionais e internacionais, sobre intoxicação, por plantas em animais de companhia, com destaque para os compostos tóxicos e efeitos clínicos relatados.

QUADRO 1 - Panorama epidemiológico de intoxicação

Região/País	Espécie	Plantas	Compostos Tóxicos	Sinais Clínicos	Mortalidade/Virulencia
Thomas County, Georgia, USA	Aves	Bagas de *Nandina domestica*	Compostos cianogênicos, alcaloides protoberberinos	Dificuldade respiratória, convulsões, colapso cardiovascular	Potenc grav

⚠ Esta tabela possui muitas colunas e foi cortada para impressão. Para visualizá-la completa, acesse o artigo original em:

https://revistatopicos.com.br/artigos/intoxicacao-por-plantas-em-gatos-revisao-de-literatura-e-relato-de-caso-envolvendo-nandina-domestica?noblockage

Fonte: Adaptado de Bezerra *et al.* (2022), Santos *et al.* (2025), Nagy *et al.* (2023), Bertero *et al.* (2020), Siroka (2023) e Woldemeskel e Styer (2010); Elaboração própria, 2025.

No Brasil, BEZERRA et al. (2022), constataram que, as intoxicações exógenas em cães e gatos frequentemente envolvem plantas e derivados vegetais, embora essa não seja a categoria mais predominante. O estudo analisou a prevalência dessas intoxicações em Fortaleza e no interior do Ceará, entre 2015 e 2020, revelando que 4,6% dos casos registrados em cães e gatos estavam associados a plantas tóxicas. Foram observados sintomas gastrintestinais, neurológicos, respiratórios e cardiovasculares. Nos casos cujo desfecho foi conhecido, a taxa de mortalidade foi de 18,3%, sendo a maioria dos óbitos registrada em felinos.

O estudo realizado por SANTOS et al. (2025), revelou uma alta incidência de casos, em clínicas veterinárias brasileiras, decorrentes da ingestão de plantas ornamentais. Na maioria dos episódios, os sinais clínicos documentados foram de natureza gastrointestinal, variando de leve a moderada severidade. Entretanto, em felinos, observaram-se manifestações clínicas mais intensas, incluindo disfunção renal, especialmente associadas à exposição a lírios.

Em âmbito internacional, o estudo europeu de NAGY et al. (2023), revelou padrões semelhantes, mas com algumas diferenças. Conforme a pesquisa desses autores, os cães continuaram sendo os mais frequentemente afetados, em chamadas ou registros de centros de controle de envenenamento, mas gatos demonstram maior sensibilidade toxicológica, especialmente, a toxinas de plantas

ornamentais, principalmente o lírio, corroborando com a perspectiva de SANTOS et al. (2025).

Ainda na Europa, para BERTERO et al. (2020), as plantas contendo glicosídeos, alcaloides, oxalatos, toxalbuminas, saponinas, terpenos e similares são agentes comuns, e cerca de 10,6% dos casos com desfecho registrado resultaram em óbito, conforme dados discutidos pelos autores. Tal perspectiva corrobora com os achados de NAGY et al. (2023).

SIROKA (2023), em seu estudo também baseado na realidade europeia, a autora lista várias plantas de interior muito utilizadas como ornamentais, e detalha os efeitos clínicos associados a esses mecanismos, como: disfunção renal em gatos no caso dos lírios, distúrbios cardíacos em plantas com glicosídeos cardiotóxicos, irritações locais em ingestão de plantas com oxalatos ou cristais irritantes.

Em relação à *Nandina domestica*, previamente mencionada como um dos principais agentes envolvidos em casos de intoxicação, o estudo realizado por WOLDEMESKEL e STYER (2010), evidenciou que, na região de Thomas County (Georgia, EUA), a ingestão das bagas de Nandina ocorre com frequência. Os autores identificaram que essa planta possui compostos cianogênicos e alcaloides protoberberínicos capazes de liberar cianeto, o que pode resultar em manifestações clínicas como dificuldade respiratória, convulsões e colapso cardiovascular, dependendo da dose ingerida.

1.2. Nandina Doméstica

A *Nandina domestica*, conhecida popularmente como bambu sagrado, é uma planta ornamental amplamente cultivada em

jardins e ambientes internos devido à sua folhagem atraente e flores delicadas. Apesar de seu uso decorativo, todas as partes da planta contêm compostos tóxicos capazes de causar intoxicação, em animais domésticos, tornando seu manejo cuidadoso essencial, no cenário domiciliar.

1.2.1. Características Botânicas e Uso Ornamental

A *Nandina domestica Thunb.*, (Figura 1) pertencente à família *Berberidaceae*, é uma espécie arbustiva amplamente utilizada em paisagismo devido ao seu porte ornamental e adaptabilidade ecológica. Originária da China e Japão, a planta alcança entre dois e três metros de altura, apresentando caule ereto e crescimento cespitoso, com ramificações geralmente concentradas na porção superior (QIAN; LI, 2024).

FIGURA 1 - Nandina domestica.

Fonte: Qian e Li (2024).

Morfologicamente, a espécie apresenta folhas compostas, alternadas e concentradas no ápice dos ramos, com folíolos de formato elíptico a lanceolado, textura coriácea e coloração verde

brilhante que adquire tons avermelhados durante o outono e inverno, conferindo elevado valor ornamental (QIAN; LI, 2024).

As flores da *N. domestica* são pequenas, de coloração branca e disposição em panículas terminais, exalando fragrância característica. O fruto, do tipo baga, amadurece entre outubro e novembro, adquirindo coloração vermelho-escarlate intensa, frequentemente comparada a “cachos de uvas” pela disposição agregada (YE et al., 2018).

FIGURA 2 - Anatomia da planta.

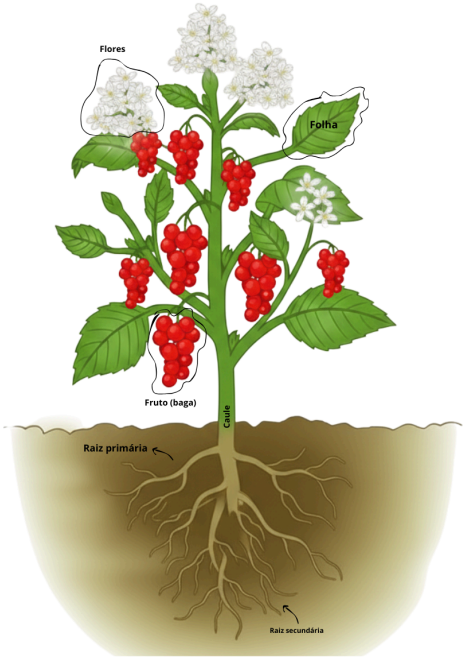

Fonte: Elaboração própria, 2025.

Além de seu valor ornamental, sementes da espécie são fontes de óleos vegetais, enquanto seus extratos são estudados para produção de fungicidas naturais, reforçando seu potencial agrícola e econômico (BAJPAI et al., 2008). Por fim, o uso extensivo em jardins, áreas urbanas e ambientes residenciais decorre não apenas da beleza estética, mas também, da rusticidade e baixa exigência de

manutenção da *N. domestica*, características que a tornam uma espécie paisagística versátil e altamente valorizada.

1.2.2. Partes Tóxicas e Cenário Domiciliar

A Nandina domestica, popularmente conhecida como bambu-sagrado, é amplamente cultivada em jardins e ambientes domiciliares. Contudo, essa espécie contém compostos potencialmente tóxicos, principalmente glicósideos cianogênicos, que podem liberar cianeto após a ingestão (KNIGHT; WALTER, 2002).

A ingestão das bagas pode causar efeitos adversos, especialmente quando consumidas em grande quantidade, como evidenciado em WOLDEMESKEL e STYER (2010). Além disso, BHATTACHARYA E FLORA (2009), relataram mortalidade significativa em aves da espécie *Cedar Waxwing* após ingestão maciça dos frutos de *N. domestica*, com achados de hemorragias internas e sinais compatíveis com intoxicação por cianeto.

No cenário domiciliar, a maioria das exposições ocorre de forma acidental, principalmente envolvendo crianças pequenas. O estudo de FORRESTER (2018), conduzido no Texas (USA), analisou dados de centros de intoxicações e concluiu que crianças com menos de cinco anos eram as mais afetadas, com discreta predominância no sexo masculino, esses dados são referentes aos anos de 2000-2015. A localização principal dos episódios foi a residência, local em que a planta é comumente cultivada, reforçando a importância de medidas preventivas, no ambiente doméstico.

Em cães e gatos, a *Nandina domestica* é reconhecida como planta potencialmente tóxica, contendo compostos como: glicósidos cianogênicos e protoberberínicos, que podem liberar cianeto no

trato gastrointestinal. Embora ainda não haja na literatura científica casos clínicos publicados com detalhes suficientes para determinar doses seguras ou limiares tóxicos em cães ou gatos, os efeitos esperados seguem o padrão de intoxicações por cianeto: vômitos, dor abdominal, fraqueza, incoordenação, alterações respiratórias e risco de choque em ingestões maiores (NAGY et al,. 2023).

A estimativa de dose letal de cianeto mencionada na revisão é de cerca de 2 a 2,5 mg de kg de peso corporal, embora essa estimativa não seja derivada de estudos veterinários controlados com *Nandina* em cães e gatos, serve como indicação de que quantidades pequenas, dependendo do porte do animal, podem representar risco (GUPTA, 2012).

1.3. Toxicologia da Nandina Domestica

O presente tópico aborda a toxicologia da *Nandina domestica*, destacando os principais compostos responsáveis por sua toxicidade, com ênfase nos glicosídeos cianogênicos e a consequente liberação do ion cianeto. Serão discutidos os mecanismos de ação desses compostos, incluindo a hipóxia celular, bem como, os possíveis efeitos adversos sobre órgãos vitais, como fígado e rins, fornecendo uma visão geral dos riscos toxicológicos associados à ingestão da planta.

1.3.1. Glicosídeos Cianogênicos e Liberação de Cianeto

A *Nandina domestica* possui glicosídeos cianogênicos em folhas e frutos, que liberam cianeto quando suas células são danificadas (ZONA, 2022). No organismo, esses compostos são hidrolisados e liberam cianeto, o qual bloqueia a enzima citocromo c oxidase, provocando hipóxia celular e falência de órgãos vitais.

ABROL et al. (1966), já haviam identificado dois principais glicosídeos cianogênicos nas folhas de *Nandina*: o *p-glucosyloxymandelonitrile* e a *nandina*, detectados em concentrações que podem chegar a 3–6% do peso fresco. Tais compostos permanecem em compartimentos celulares separados das enzimas degradativas, de modo que só entram em contato e liberam cianeto quando o tecido vegetal é danificado, atuando como mecanismo de defesa contra herbívoros, conforme descrito por POULTON (1988).

Quando os glicosídeos cianogênicos são hidrolisados por glicosidases, ocorre a liberação de cianeto de hidrogênio (HCN), um inibidor da enzima citocromo c oxidase na cadeia respiratória mitocondrial. O cianeto se liga ao ferro férrico (Fe^{3+}) dessa enzima, impedindo sua redução a ferro ferroso (Fe^{2+}) e bloqueando a transferência de elétrons para o oxigênio. Como consequência, há interrupção da produção de ATP e instalação de hipóxia celular (NAHRSTEDT, 1985; SEIGLER, 1991). Tal mecanismo explica por que altas doses podem causar falência respiratória e morte em animais que ingerem grandes quantidades de frutos ou folhas contendo esses compostos.

HERRERA (1982) e CIPOLLINI (2000), já haviam demonstrado que os níveis de cianeto nos frutos variam conforme o estágio de maturação e o tempo em que permanecem na planta. Conforme os dados das pesquisas desses autores, os frutos verdes são fortemente cianogênicos, enquanto os maduros apresentam atividade reduzida, chegando até mesmo a se tornarem não cianogênicos após longos períodos.

A presença de glicosídeos cianogênicos em frutos destinados à dispersão gera um paradoxo evolutivo, pois plantas dependem de

frugívoros para a propagação de suas sementes. propuseram hipóteses para esse fenômeno, incluindo o efeito pleiotrópico, segundo o qual, os compostos tóxicos nos frutos seriam um subproduto da defesa química desenvolvida em folhas e frutos imaturos, sem função adaptativa direta na fase madura (NELSON et al.,2023).

1.3.2. Hipóxia Celular e Possíveis Efeitos Hepáticos e Renais

A hipóxia celular é caracterizada pela deficiência de oxigênio disponível para as células, o que compromete o metabolismo aeróbico e aumenta a produção de metabólitos anaeróbicos, como o lactato, além de reduzir a síntese de ATP intracelular. Tal déficit energético interfere nas funções celulares essenciais, incluindo transporte ativo, síntese proteica e processos de detoxificação, podendo culminar em lesão celular e morte por necrose ou apoptose (GUPTA, 2012).

No fígado, a hipóxia afeta principalmente os hepatócitos periportais e centrolobulares, regiões mais vulneráveis à redução de oxigênio. Os efeitos observados em Faivre e Seigneux (2024), incluem: acúmulo de lipídios intracelulares (esteatose hipóxica), alterações na síntese de proteínas plasmáticas e enzimas hepáticas, aumento da permeabilidade da membrana celular e necrose focal ou difusa. Além disso, a hipóxia induz estresse oxidativo pela produção de espécies reativas de oxigênio (ROS), resultando em danos ao DNA e às membranas celulares (FAIVRE; SEIGNEUX, 2024).

Nos rins, a hipóxia celular compromete principalmente, os túbulos proximais, altamente dependentes de oxigênio para transporte ativo de solutos e reabsorção de água. As consequências incluem: necrose

tubular aguda, redução da filtração glomerular, alterações eletrolíticas e acúmulo de resíduos nitrogenados, podendo evoluir para insuficiência renal aguda se a condição persiste (GUPTA, 2012).

Os agentes tóxicos presentes em algumas plantas, como alcaloides cianogênicos e glicosídeos, podem induzir hipóxia celular secundária, desencadeando lesões hepáticas e renais compatíveis com os mecanismos descritos, evidenciando a importância do entendimento dos efeitos celulares na avaliação da toxicidade vegetal (NELSON et al., 2023).

1.4. Relatos de Intoxicação em Outras Espécies

A toxicidade da *Nandina domestica* tem sido documentada em diversas espécies animais, principalmente aves e mamíferos, devido à presença de compostos como alcaloides cianogênicos e glicosídeos. ZONA (2022), relatou que aves granívoras e frugívoras, ao consumirem frutos maduros da planta, podem apresentar sintomas de intoxicação aguda, incluindo dispneia, apatia, convulsões e, em casos severos, morte súbita. A susceptibilidade das aves é frequentemente atribuída a sua ingestão relativamente elevada de frutos em curtos períodos, potencializando a exposição aos compostos tóxicos.

GUPTA (2012), em mamíferos domésticos, relatos indicam que cães e gatos que ingerem folhas ou frutos de *Nandina spp.* podem apresentar: vômitos, diarreia, letargia e sinais neurológicos, como tremores e ataxia. Pesquisas experimentais sugerem que a metabolização dos glicosídeos cianogênicos nesses animais pode gerar cianeto livre, causando hipóxia celular sistêmica e, consequentemente, danos hepáticos e renais. A gravidade dos

sintomas depende da quantidade ingerida, do tamanho do animal e da susceptibilidade individual.

Além disso, a intoxicação por *Nandina spp.* tem sido registrada, em espécies silvestres, como cervídeos e roedores, que se alimentam de folhas e frutos da planta em ecossistemas naturais. Em cervídeos, a ingestão de partes da planta pode causar depressão respiratória e alterações comportamentais, enquanto em roedores observa-se redução da atividade locomotora e sinais de hipoxemia, reforçando o potencial tóxico generalizado da espécie (HERRERA, 1982).

1.5. Intoxicação por Plantas em Gatos

A intoxicação por plantas em gatos é uma preocupação crescente na medicina veterinária, especialmente devido ao aumento do cultivo doméstico de espécies potencialmente tóxicas. Entre as plantas mais frequentemente envolvidas em intoxicações felinas estão o lírio (*Lilium spp.)*, a azaleia (*Rhododendron spp.*), a oleandro (*Nerium oleander*) e a *Nandina domestica* (SANTOS et al., 2025).

A gravidade da intoxicação depende do tipo de planta, da quantidade ingerida e da sensibilidade individual do animal. Por exemplo, a ingestão de lírios pode causar necrose tubular aguda nos rins, levando a insuficiência renal aguda em poucas horas, enquanto glicosídeos cianogênicos presentes em Nandina podem provocar hipoxia sistêmica e comprometimento hepático (GUPTA, 2012).

A ingestão de lírios por gatos é particularmente perigosa, com relatos de intoxicação levando a insuficiência renal aguda em poucas horas após a exposição. Os sinais clínicos iniciais incluem: anorexia, letargia, salivação excessiva e vômitos, evoluindo rapidamente para sinais de insuficiência renal, como oligúria,

hematúria e azotemia. O tratamento imediato com fluidoterapia intravenosa e, em alguns casos, indução de vômito, é essencial para melhorar o prognóstico (STUMPF et al., 2014).

Além dos lírios, outras plantas ornamentais também apresentam risco para os felinos. A *Dieffenbachia spp.*, por exemplo, contém cristais de oxalato de cálcio insolúvel, que podem causar intensa irritação oral, salivação excessiva, dificuldade para engolir e vômitos. Embora raramente fatais, os sintomas podem ser graves e requerem intervenção veterinária para alívio da dor e controle dos sinais clínicos (GUPTA, 2012).

A *Nerium oleander*, planta altamente tóxica, contém glicosídeos cardíacos que podem afetar o sistema cardiovascular dos gatos, levando a arritmias, bradicardia e até parada cardíaca. Os sinais clínicos incluem vômitos, diarreia, letargia e sinais neurológicos, como tremores e convulsões. O tratamento envolve a administração de carvão ativado para reduzir a absorção da toxina e suporte cardiovascular intensivo (SIROKA, 2023).

As *Rhododendron spp.* (azaleias) contêm grayanotoxinas que afetam o sistema nervoso central dos gatos, resultando em sinais como salivação excessiva, vômitos, diarreia, ataxia e depressão. Embora a intoxicação raramente seja fatal, os sintomas podem ser graves e requerem tratamento sintomático, incluindo fluidoterapia e controle dos sinais neurológicos (KNIGHT; WALTER, 2002).

O diagnóstico de intoxicação por plantas em gatos baseia-se: na história clínica, sinais clínicos apresentados e, quando possível, identificação da planta ingerida. Os exames laboratoriais, como: hemograma completo, bioquímica sérica e urinalise, são úteis para

avaliar a função renal e hepática, além de detectar alterações eletrolíticas e metabólicas associadas à intoxicação (STUMPF et al., 2014).

1.5.1. Escassez de Registros em Felinos

A literatura científica sobre intoxicação por plantas em gatos é limitada, especialmente no contexto de plantas ornamentais comuns. Embora existam relatos de intoxicações por espécies como lírios (*Lilium spp.*), azaleias (*Rhododendron spp.*) e oleandro (*Nerium oleander*), a maioria dos estudos concentra-se em cães, com poucos dados específicos sobre felinos (NAGY et al., 2023). A escassez de registros pode relacionar-se: à subnotificação, diferenças comportamentais dos gatos, em relação aos cães e à dificuldade de diagnóstico devido à variedade de sintomas clínicos.

Além disso, muitos estudos epidemiológicos não distinguem entre espécies, dificultando a compreensão da prevalência de intoxicações em gatos. A falta de dados específicos pode levar a subestimações da incidência e à falta de protocolos de manejo adequados para felinos (CATOZO et al., 2022). A ausência de informações detalhadas também impede o desenvolvimento de estratégias de prevenção eficazes para essa espécie.

A escassez de registros também reflete a necessidade de maior conscientização entre profissionais veterinários e tutores sobre os riscos de plantas ornamentais para gatos. A educação e a vigilância são fundamentais para reduzir a incidência de intoxicações e melhorar o manejo clínico dos casos (BUCAR, 2024).

1.5.2. Particularidades Metabólicas dos Gatos

O gato doméstico é um mamífero carnívoro pertencente à espécie *Felis catus*, da família Felidae. É um animal doméstico amplamente distribuído no mundo, conhecido por sua agilidade, comportamento territorial e hábitos de caça (TURNER; BATESON, 2014).

Os gatos apresentam características metabólicas únicas que influenciam sua resposta a toxinas. Uma dessas particularidades é a deficiência na atividade de enzimas do sistema de fase II, como a UDP-glucuronosiltransferase, o que compromete a conjugação e eliminação de substâncias xenobióticas (COURT, 2013).

Além disso, os gatos possuem um fígado menos eficiente na metabolização de certos compostos lipofílicos, resultando em maior acúmulo de toxinas no organismo. Os felinos têm uma taxa de filtração glomerular mais baixa, o que pode retardar a eliminação de toxinas e aumentar a toxicidade sistêmica (GUPTA, 2012).

Os gatos são mais suscetíveis a efeitos adversos de medicamentos e substâncias devido a sua menor capacidade de metabolizar certos compostos. Por exemplo, a ingestão de substâncias como paracetamol pode ser fatal em gatos devido à sua incapacidade de conjugá-lo adequadamente (ALLEN, 2003). Tais particularidades metabólicas tornam os gatos mais vulneráveis a intoxicações por plantas, especialmente, aquelas que contêm compostos lipofílicos ou que requerem conjugação para eliminação.

1.5.3. Importância de Relatar os Casos Clínicos

A documentação de casos clínicos de intoxicação por plantas em gatos é crucial para ampliar o conhecimento sobre os riscos associados a diferentes espécies vegetais. Relatos de casos ajudam a identificar padrões clínicos, agentes tóxicos envolvidos e estratégias

terapêuticas eficazes, contribuindo para a melhoria do manejo clínico (JARDIM, 2019).

Além disso, novos relatos podem revelar plantas anteriormente não reconhecidas como tóxicas para felinos, ampliando a lista de espécies a serem evitadas. Isso é particularmente importante em ambientes urbanos, onde a variedade de plantas ornamentais é extensa e os gatos têm acesso a elas (BUCAR, 2024).

Embora existam estudos que citam a intoxicação por *Nandina domestica* em felinos (NAGY et al,. 2023), a literatura científica demonstra que, a maioria dos relatos clínicos está relacionada a cães (BERTERO et al., 2020). Nos gatos, os casos descritos são mais escassos e, muitas vezes, relatados de forma secundária em estudos que abordam múltiplas espécies (BEZERRA et al., 2022), o que evidencia a necessidade de maior atenção a essa intoxicação específica na medicina felina.

Por fim, a publicação de novos relatos clínicos contribui para a formação de uma base de dados sólida, essencial, para futuras pesquisas epidemiológicas e toxicológicas, promovendo a saúde e o bem-estar dos gatos.

2. DESCRIÇÃO DE CASO ACOMPANHADO

Uma paciente felina, fêmea, sem raça definida (SRD), com 7 meses de idade e peso de 2,4 kg, foi atendida para avaliação clínica. A tutora relatou que o animal havia ingerido uma planta, posteriormente identificada como Nandina domestica. Após a ingestão, a paciente passou a apresentar sinais clínicos caracterizados por urina de coloração escura, anorexia, aumento da ingestão hídrica, mucosas ictéricas e comportamento apático.

Ao exame físico, observou-se hipotermia e mucosas visivelmente ictéricas, enquanto os demais parâmetros vitais encontravam-se dentro dos limites de normalidade. Diante do quadro clínico e da suspeita de intoxicação, optou-se pela internação para monitoramento contínuo e início do tratamento de suporte.

FIGURA 3 - Detalhe da região abdominal da paciente, onde a pele amarelada evidencia a icterícia.

Para o aprofundamento diagnóstico, foram solicitados exames laboratoriais, incluindo hemograma, bioquímica sérica e urinálise, além de ultrassonografia abdominal. O hemograma evidenciou anemia macrocítica hipocrômica associada à leucocitose, achados compatíveis com processo inflamatório agudo.

Na bioquímica sérica, observou-se elevação das enzimas hepáticas (TGP/ALT: 257 U/L) e da bilirrubina total (21,1 mg/dL), confirmando comprometimento hepático e quadro de icterícia. Adicionalmente, os níveis de creatinina (2,4 mg/dL) e ureia (119 mg/dL) encontravam-se aumentados, sugerindo possível lesão renal aguda (Anexo B). A

urinálise revelou bilirrubinúria, corroborando o comprometimento hepático e renal.

A ultrassonografia abdominal foi fundamental para a avaliação das alterações viscerais. O fígado apresentou aumento de ecogenicidade e alteração da ecotextura, sugestivos de colangiohepatite. A vesícula biliar evidenciou conteúdo heterogêneo e paredes irregulares, compatíveis com colangite ou colecistite. Ambos os rins apresentaram aumento de ecogenicidade, indicando nefropatia de caráter agudo. O baço mostrou aumento de dimensões e discreto aspecto rendilhado, possivelmente associado à esplenite ou hematopoiese extramedular.

Com base nos achados clínicos e laboratoriais, o diagnóstico presuntivo de intoxicação por Nandina domestica foi reforçado. O tratamento instituído consistiu em fluidoterapia com solução de Ringer com lactato (7,2 mL/h), visando suporte hídrico e renal, associada a terapia medicamentosa para controle dos sinais clínicos e tratamento das alterações hepáticas e renais.

O protocolo terapêutico incluiu citrato de maropitant (0,1 mL/kg, IV, a cada 24 horas) e ondansetrona (0,3 mg/kg, IV, a cada 8 horas) para controle de náuseas e vômitos, dipirona (12,5 mg/kg, IV, a cada 12 horas) como analgésico e antipirético, e prednisolona (0,6 mg/kg, VO, a cada 12 horas) como agente anti-inflamatório.

Para prevenção de infecções secundárias, foi administrada ampicilina associada ao sulbactam (28 mg/kg, IV, a cada 8 horas), além de acetilcisteína (28 mg/kg, IV, a cada 12 horas), com ação antioxidante. O suporte hepático foi realizado por meio do uso de ácido ursodesoxicólico (25 mg/kg, VO, a cada 24 horas), S-adenosil-L-

metionina (SAMe) (92 mg/kg, VO, a cada 24 horas) e silimarina (72 mg/kg, VO, a cada 24 horas).

A paciente permaneceu internada sob o protocolo terapêutico instituído, apresentando evolução clínica favorável, caracterizada por melhora progressiva do apetite, aumento da ingestão hídrica e estabilização dos parâmetros vitais. Observou-se regressão gradual da icterícia ao longo do tratamento, indicando resposta positiva à abordagem adotada.

Após estabilização clínica, a paciente recebeu alta em bom estado geral, apresentando-se alerta, com alimentação adequada e parâmetros clínicos satisfatórios. A tutora foi orientada quanto à continuidade do tratamento domiciliar e à necessidade de acompanhamento periódico. Foi prescrita silimarina (72 mg, SID, por 30 dias), SAMe (90 mg, SID, por 30 dias), polivitamínico (SID, por 30 dias), amoxicilina associada ao ácido clavulânico (50 mg, BID, por 10 dias) e ácido ursodesoxicólico (50 mg, SID, por 15 dias), todos por via oral.

Na avaliação de acompanhamento, foram realizados novos exames laboratoriais, incluindo hemogramae bioquímica sérica. Os resultados demonstraram melhora significativa dos parâmetros laboratoriais em resposta ao tratamento instituído, com a maioria dos valores dentro da normalidade. Persistiram discretas alterações nos níveis de creatinina e TGP/ALT, atribuídas às lesões renal e hepática previamente estabelecidas, com tendência de normalização progressiva.

3. DISCUSSÃO

A intoxicação por Nandina domestica em felinos, embora considerada rara, representa uma condição de elevada relevância clínica devido à gravidade dos sinais apresentados e ao potencial de evolução rápida. No presente caso, a anamnese detalhada, associada aos achados clínicos, laboratoriais e de imagem, foi fundamental para a construção do diagnóstico presuntivo.

A apresentação clínica caracterizada por icterícia, anorexia, letargia e polidipsia, associada a alterações bioquímicas compatíveis com disfunção hepática e renal, é consistente com o quadro de hepatotoxicidade aguda descrito em intoxicações por compostos cianogênicos (Woldemeskel; Styer, 2010). Esses sinais refletem um comprometimento sistêmico relevante, indicando envolvimento direto de órgãos-alvo, especialmente fígado e rins.

Os exames laboratoriais evidenciaram anemia moderada, leucocitose e elevação das enzimas ALT e AST, sugerindo lesão hepatocelular ativa, além de aumento dos níveis de ureia e creatinina, indicativos de comprometimento renal secundário. Esses achados são compatíveis com os descritos por Nagy et al. (2023), que apontam tais alterações como marcadores importantes de hepatotoxicidade e insuficiência renal em casos de intoxicação por plantas ornamentais. A associação entre sinais clínicos e alterações laboratoriais reforçou a gravidade do quadro e contribuiu para a exclusão de diagnósticos diferenciais relevantes, como colangio-hepatite infecciosa e colestase obstrutiva, conforme proposto por Nagy et al. (2023).

A avaliação ultrassonográfica abdominal evidenciou alterações compatíveis com comprometimento hepático e renal, incluindo hepatomegalia com ecotextura heterogênea e aumento da

ecogenicidade renal. Esses achados reforçam a suspeita de envolvimento hepatorrenal e estão em concordância com o descrito por Santos et al. (2025). Além disso, o exame de imagem desempenhou papel importante na exclusão de outras afecções, consolidando-se como ferramenta complementar indispensável à avaliação clínica.

Do ponto de vista fisiopatológico, os achados observados podem ser atribuídos à presença de glicosídeos cianogênicos na Nandina domestica, os quais, após metabolização, liberam cianeto. Esse composto atua inibindo a citocromo oxidase mitocondrial, levando à hipóxia tecidual e necrose celular (Gupta, 2012). Em felinos, a deficiência da enzima glucuroniltransferase intensifica a susceptibilidade a agentes tóxicos, especialmente no fígado, o que pode explicar a maior severidade das alterações clínicas observadas (Pessoa et al., 2013). A evolução rápida dos sinais clínicos, incluindo icterícia e letargia, também está relacionada à cinética do cianeto, potencializada pela acidez gástrica (Gupta, 2012).

O manejo clínico adotado baseou-se em suporte intensivo, com destaque para a fluidoterapia, que desempenhou papel fundamental na manutenção da perfusão tecidual e na prevenção da progressão da lesão renal aguda (Gupta, 2012). A utilização de hepatoprotetores, como silimarina e S-adenosil-L-metionina, associada à suplementação vitamínica, contribuiu para a redução do estresse oxidativo e para a regeneração hepatocelular, em consonância com os protocolos descritos por Gupta (2012) e Jardim et al. (2021). A melhora progressiva do quadro clínico, evidenciada pela regressão da icterícia, normalização da ingestão hídrica e recuperação do apetite, indica resposta terapêutica satisfatória,

conforme descrito por Hughes e King (1995) em situações de intervenção precoce.

O acompanhamento laboratorial evidenciou redução progressiva das enzimas hepáticas e normalização dos níveis de bilirrubina, sugerindo regeneração hepática. No entanto, a persistência de discretas elevações de TGP/ALT e creatinina reforça a necessidade de monitoramento prolongado, conforme destacado por Nagy et al. (2023) e Spinosa et al. (2017), especialmente em casos com envolvimento hepatorrenal significativo.

Atualmente, não há antídoto específico para intoxicação por Nandina domestica, sendo o tratamento sintomático e de suporte a principal abordagem terapêutica (Gupta, 2012). Nesse contexto, a orientação dos tutores quanto à identificação de plantas tóxicas e ao controle do acesso dos animais ao ambiente doméstico assume papel fundamental na prevenção de novos episódios, conforme recomendado por Zona (2022) e Qian e Li (2024). Ressalta-se que mesmo pequenas quantidades ingeridas podem desencadear sinais clínicos severos, especialmente em felinos, que apresentam menor capacidade de eliminação de determinados compostos e ausência de vômito espontâneo eficiente (Pessoa; Medeiros; Riet-Correa, 2017).

Por fim, o presente caso reforça que o sucesso terapêutico em intoxicações por Nandina domestica está diretamente relacionado ao diagnóstico precoce, à abordagem clínica estruturada e ao suporte intensivo adequado, associados ao uso de exames complementares para monitoramento da evolução. Como limitação, destaca-se a ausência de confirmação por análise toxicológica específica, o que impede a comprovação laboratorial definitiva da

substância envolvida, embora o conjunto de achados clínicos e laboratoriais sustente fortemente o diagnóstico presuntivo.

4. CONCLUSÃO

A intoxicação por plantas em felinos representa um desafio clínico relevante, especialmente diante da limitada capacidade metabólica dessa espécie. O presente estudo, ao integrar a revisão de literatura com o relato de caso de intoxicação por *Nandina domestica*, evidencia que o diagnóstico precoce, associado à avaliação clínica e laboratorial criteriosa, é determinante para o desfecho favorável.

O manejo baseado em terapia de suporte mostrou-se eficaz na reversão do quadro clínico, reforçando a importância da intervenção imediata. Além disso, destaca-se a necessidade de orientação aos tutores quanto à identificação de plantas tóxicas, como medida essencial na prevenção de novos casos.

REFERÊNCIAS BIBLIOGRÁFICAS

ABROL, Y. P. et al. **Studies in the identification, biosynthesis and metabolism of a cyanogenic glucoside in Nandina domestica Thunb.** Phytochemistry, v. 5, p. 1021–1027, 1966. Disponível em: https://www.sciencedirect.com/science/article/abs/pii/S0031942200828009. Acesso em: 25 abr. 2025.

BAJPAI, V. et al. **Chemical composition and inhibitory parameters of essential oil and extracts of Nandina domestica Thunb. to control food-borne pathogenic and spoilage bacteria.** International Journal of Food Microbiology, v. 125, n. 2, p. 117–122, 2008. Disponível em: https://doi.org/10.1016/j.ijfoodmicro.2008.03.011. Acesso em: 25 abr. 2025.

BERTERO, A. et al. **Indoor companion animal poisoning by plants in Europe.** Frontiers in Veterinary Science, v. 7, 2020. Disponível em: https://doi.org/10.3389/fvets.2020.00487. Acesso em: 25 abr. 2025.

BEZERRA, L. S. et al. **Prevalência de intoxicações exógenas em cães e gatos no município de Fortaleza e região metropolitana.** Pubvet, v. 16, n. 3, p. 1–8, 2022. Disponível em: https://doi.org/10.31533/pubvet.v16n03a1058.1-8. Acesso em: 25 abr. 2025.

BHATTACHARYA, R.; FLORA, S. J. S. **Cyanide toxicity and its treatment.** In: GUPTA, R. C. (ed.). Handbook of toxicology of chemical warfare agents. Amsterdam: Elsevier, 2009. p. 255–270. Disponível em: https://doi.org/10.1016/B978-0-12-374484-5.00019-5. Acesso em: 25 abr. 2025.

BUCAR, R. **Intoxicação por plantas ornamentais em cães e gatos na Paraíba.** 2024. Trabalho de Conclusão de Curso (Graduação em Medicina Veterinária) – Universidade Federal da Paraíba, João Pessoa, 2024. Disponível em: https://repositorio.ufpb.br. Acesso em: 25 abr. 2025.

CALONI, F. et al. **Plant poisoning in domestic animals: epidemiological data from an Italian survey (2000–2011).** Veterinary Record, v. 172, n. 22, p. 580, 2013. Disponível em: https://doi.org/10.1136/vr.101225. Acesso em: 25 abr. 2025.

CATOZO, R. G. et al. **Intoxicação em gatos atendidos em hospital veterinário universitário: análise retrospectiva.** Revista de Educação Continuada em Medicina Veterinária e Zootecnia do CRMV-SP, v. 20, n. 1, 2022. Disponível em: https://doi.org/10.36440/recmvz.v20i1.38329. Acesso em: 25 abr. 2025.

CIPOLLINI, M. L. **Secondary metabolites of vertebrate-dispersed fruits: evidence for adaptive functions.** Revista Chilena de Historia Natural, v. 73, p. 421–440, 2000. Disponível em: https://www.scielo.cl/pdf/rchnat/v73n3/art06.pdf. Acesso em: 25 abr. 2025.

CONCEIÇÃO, J.; ORTIZ, M. **Intoxicação domiciliar de cães e gatos.** Revista Uningá Review, v. 24, n. 2, p. 59–62, 2015. Disponível em: https://revista.uninga.br. Acesso em: 25 abr. 2025.

COSTA, T. N. **Alterações hematológicas e bioquímicas séricas nas intoxicações por plantas.** 2011. Dissertação (Mestrado) – Universidade Federal de Goiás, Goiânia, 2011. Disponível em: https://files.cercomp.ufg.br. Acesso em: 25 abr. 2025.

COURT, M. H. **Feline drug metabolism and disposition: pharmacokinetic evidence for species differences and molecular mechanisms.** Veterinary Clinics of North America: Small Animal Practice, v. 43, n. 5, p. 1039–1054, 2013.

FAIVRE, A.; SEIGNEUX, S. **The role of hypoxia in chronic kidney disease: a nuanced perspective.** Current Opinion in Nephrology and Hypertension, v. 33, n. 4, p. 414–419, 2024.

FORRESTER, M. B. **Pediatric Nandina domestica ingestions reported to poison centers.** Human & Experimental Toxicology, v. 37, n. 4, p. 338–342, 2018. Disponível em: https://doi.org/10.1177/0960327117705429. Acesso em: 25 abr. 2025.

GUPTA, R. C. **Veterinary toxicology: basic and clinical principles.** 2. ed. New York: Academic Press, 2012.

HERRERA, C. M. **Defense of ripe fruit from pests: its significance in plant-disperser interactions.** The American Naturalist, v. 120, p. 218–241, 1982. Disponível em: https://doi.org/10.1086/283984. Acesso em: 25 abr. 2025.

HUGHES, D.; KING, L. G. **The diagnosis and management of acute liver failure in dogs and cats.** Veterinary Clinics of North America: Small Animal Practice, v. 25, n. 2, p. 437–460, 1995.

JARDIM, M. P. B. et al. **Poisoning in domestic cats in Brazil: toxicants, clinical signs, and therapeutic approaches.** Arquivo Brasileiro de Medicina Veterinária e Zootecnia, v. 73, n. 1, p. 99–107, 2021. Disponível em: https://doi.org/10.1590/1678-4162-11856. Acesso em: 25 abr. 2025.

KNIGHT, A. P.; WALTER, R. G. **Plants causing sudden death.** In: A guide to plant poisoning of animals in North America. Jackson: Teton NewMedia, 2002.

NAGY, A.-L. et al. **Emerging plant intoxications in domestic animals: a European perspective.** Toxins, v. 15, n. 7, p. 442, 2023. Disponível em: https://doi.org/10.3390/toxins15070442. Acesso em: 25 abr. 2025.

NAHRSTEDT, A. **Cyanogenic compounds as protecting agents for organisms.** Plant Systematics and Evolution, v. 150, p. 35–47, 1985. Disponível em: https://doi.org/10.1007/BF00985566. Acesso em: 25 abr. 2025.

PESSOA, C. et al. **Importância econômica, epidemiologia e controle das intoxicações por plantas no Brasil.** Pesquisa Veterinária Brasileira, v. 33, n. 6, p. 752–758, 2013. Disponível em:

https://doi.org/10.1590/S0100-736X2013000600011. Acesso em: 25 abr. 2025.

POULTON, J. E. **Localization and catabolism of cyanogenic glycosides.** In: EVERED, D.; HARNETT, S. (eds.). Cyanide compounds in biology. Chichester: Wiley, 1988.

QIAN, H.; LI, Y. **Nandina domestica Thunb.: a review of traditional uses, phytochemistry, pharmacology, and toxicology.** Frontiers in Pharmacology, v. 15, 2024. Disponível em: https://doi.org/10.3389/fphar.2024.1407140. Acesso em: 25 abr. 2025.

RIBEIRO, C. **Intoxicações.** In: RABELO, R. Emergências de pequenos animais. Rio de Janeiro: Elsevier, 2013.

SANTOS, C. R. O. **Plantas ornamentais tóxicas para cães e gatos no nordeste do Brasil.** Medicina Veterinária, v. 7, n. 1, p. 11–16, 2013.

SANTOS, G. et al. **Intoxicação por plantas ornamentais em cães e gatos.** Pubvet, v. 19, n. 6, 2025. Disponível em: https://doi.org/10.31533/pubvet.v19n06e1785. Acesso em: 25 abr. 2025.

SEIGLER, D. S. **Cyanide and cyanogenic glycosides.** In: ROSENTHAL, G. A.; BERENBAUM, M. R. Herbivores: their interactions with secondary plant metabolites. San Diego: Academic Press, 1991.

SIROKA, Z. **Toxicity of house plants to pet animals.** Toxins, v. 15, n. 5, p. 346, 2023. Disponível em: https://doi.org/10.3390/toxins15050346. Acesso em: 25 abr. 2025.

SPINOSA, H. S.; GÓRNIAK, S. L.; PALERMO-NETO, J. **Toxicologia aplicada à medicina veterinária.** 2. ed. Rio de Janeiro: Guanabara

Koogan, 2017.

STUMPF, A. R. L. et al. **Intoxicação por lírio em um gato.** Veterinária e Zootecnia, v. 21, n. 4, p. 527–532, 2014.

TEIXEIRA, L. B. C. et al. **Intoxicação experimental por Kalanchoe blossfeldiana em cães.** Ciência Animal Brasileira, v. 11, n. 4, p. 955–961, 2010. Disponível em: https://doi.org/10.5216/cab.v11i4.1872. Acesso em: 25 abr. 2025.

TURNER, D. C.; BATESON, P. **The domestic cat: the biology of its behaviour.** 3. ed. Cambridge: Cambridge University Press, 2014.

WOLDEMESKEL, M.; STYER, E. L. **Feeding behavior-related toxicity due to Nandina domestica in cedar waxwings.** Veterinary Medicine International, v. 2010, p. 1–4, 2010. Disponível em: https://doi.org/10.4061/2010/818159. Acesso em: 25 abr. 2025.

YE, H. et al. **Ethanol extract of Nandina domestica leaves: effects on Pomacea canaliculata and rice seedlings.** Semina: Ciências Agrárias, v. 39, n. 5, p. 1887–1898, 2018. Disponível em: https://doi.org/10.5433/1679-0359.2018v39n5p1887. Acesso em: 25 abr. 2025.

ZONA, S. **Fruits of Nandina domestica are (sometimes) cyanogenic and hazardous to birds.** Poisonous Plant Research, v. 5, p. 1–12, 2022. Disponível em: https://digitalcommons.usu.edu. Acesso em: 25 abr. 2025.

---

[1] Acadêmica da Faculdade de Medicina Veterinária da UNIRV

[2] Professora Dra. da Faculdade de Medicina Veterinária da UniRV

[3] Professor Dr. Titular da Faculdade de Medicina Veterinária da UniRV

[4] Professora Dra. Titular da Faculdade de Medicina Veterinária da UniRV

[5] Professora Dra. Titular da Faculdade de Medicina Veterinária da UniRV