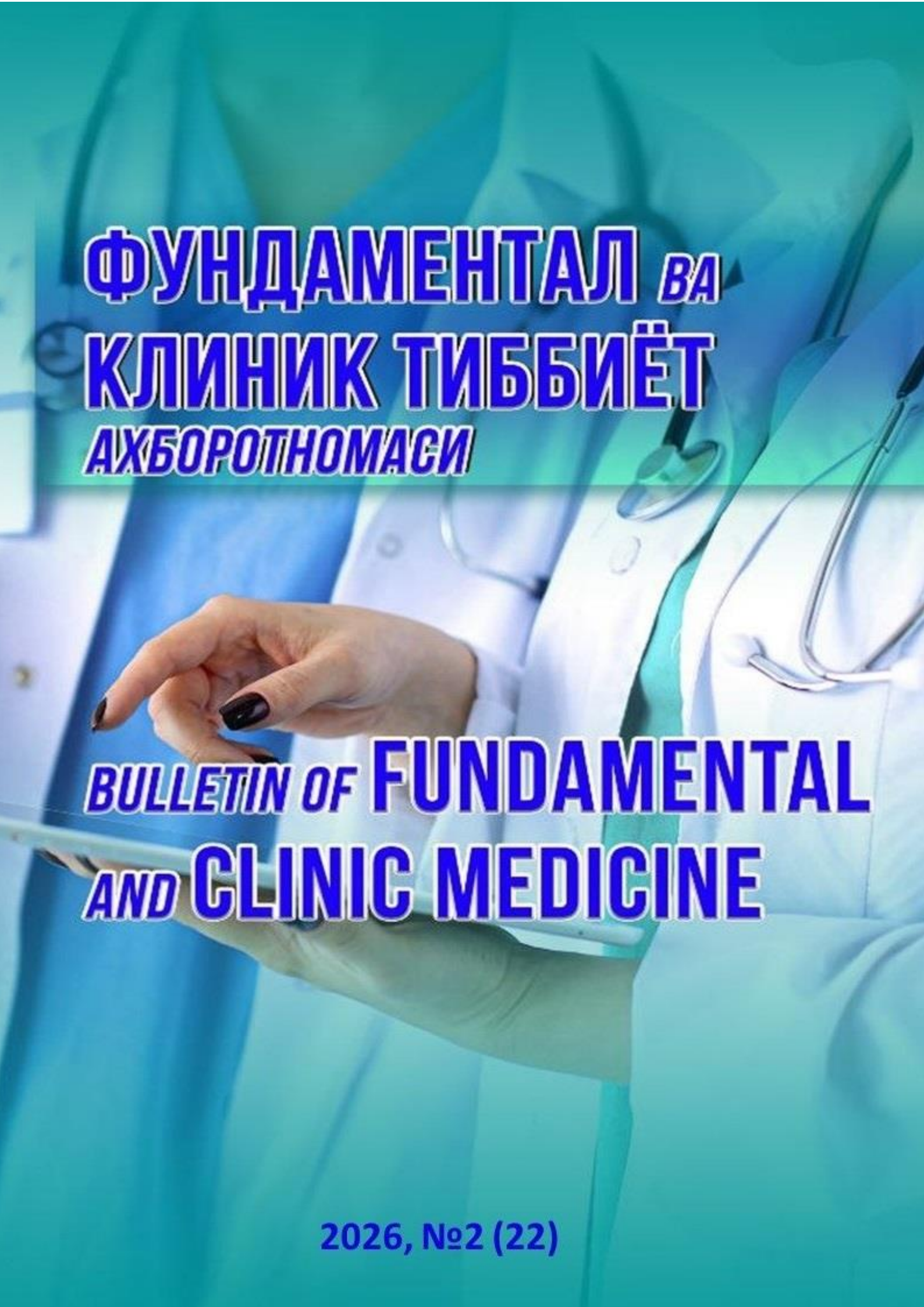

ФУНДАМЕНТАЛ ВА КЛИНИК ТИББИЁТ АХБОРОТНОМАСИ

BULLETIN OF FUNDAMENTAL AND CLINIC MEDICINE

2026, №2 (22)

МИНИСТЕРСТВО ЗДРАВООХРАНЕНИЯ
РЕСПУБЛИКИ УЗБЕКИСТАН

BULLETIN OF FUNDAMENTAL AND CLINIC MEDICINE

ФУНДАМЕНТАЛ ВА КЛИНИК ТИББИЁТ АХБОРОТНОМАСИ

ВЕСТНИК ФУНДАМЕНТАЛЬНОЙ И КЛИНИЧЕСКОЙ МЕДИЦИНЫ

Научный журнал по фундаментальным и клиническим проблемам медицины
основан в 2022 году
Бухарским государственным медицинским институтом имени Абу Али ибн Сино
выходит один раз в 2 месяца

Главный редактор – Ш.Ж. ТЕШАЕВ

Редакционная коллегия:
С.С. Давлатов (зам. главного редактора),
Р.Р. Баймурадов (ответственный секретарь),
М.М. Амонов, Г.Ж. Жарилкасинова,
А.Ш. Иноятов, Д.А. Хасанова, Е.А. Харибова,
Ш.Т. Уроков, Б.З. Хамдамов, Ф.К. Халлоқов

Учредитель Бухарский государственный медицинский институт имени Абу Али ибн Сино

2026, № 2 (22)

ISSN 2181-4198

Адрес редакции:

Республика Узбекистан, 200100, г. Бухара, ул. Гиждуванская, 23.

Телефон *(99865) 223-00-50*
Факс *(99866) 223-00-50*
Сайт *https://bsmi.uz/journals/fundamenial-va- klinik-tibbiyot-ahborotnomasi/*
e-mail *baymuradovravshan@gmail.com*

О журнале

Журнал зарегистрирован в Управлении печати и информации Бухарской области № 1640 от 28 мая 2022 года.

Журнал внесен в список утвержденный приказом № 370/6 от 8 мая 2025 года реестром ВАК в раздел медицинских наук.

Отпечатано в типографии ООО “Шарк-Бухоро”. г. Бухара, ул. Ўзбекистон Мустакиллиги, 70/2.

Редакционный совет:

Абдурахманов Д.Ш. (Самарканд)
Абдурахманов М.М. (Бухара)
Ахмедов Р.М. (Бухара)
Баландина И.А. (Россия)
Бахронов Ж.Ж. (Бухара)
Бернс С.А. (Россия)
Газиев К.У. (Бухара)
Деев Р.В. (Россия)
Дустова Н.К. (Бухара)
Зокирова Н.Б. (Ташкент)
Казакова Н.Н. (Бухара)
Калашникова С.А. (Россия)
Каримова Н.Н. (Бухара)
Курбонов С.С. (Таджикистан)
Маматов С.М. (Кыргызстан)
Мамедов У.С. (Бухара)
Мирзоева М.Р. (Бухара)
Миршарапов У.М. (Ташкент)
Набиева У.П. (Ташкент)
Нуралиев Н.А. (Хорезм)
Наврузов Р.Р. (Бухара)
Нарзиева Д.Ф. (Бухара)
Орипов Ф.С. (Самарканд)
Орипова Ф.Ш. (Бухара)
Одилова Г.Р. (Бухара)
Очилов К.Р. (Бухара)
Раупов Ф.С. (Бухара)
Рахмонов К.Э. (Самарканд)
Рахметов Н.Р. (Казахстан)
Рахматова С.Н. (Бухара)
Султонова Л.Дж. (Бухара)
Сайдуллаев З.Я. (Самарканд)
Удочкина Л.А. (Россия)
Файзиев Х.Б. (Бухара)
Хамдамова М.Т. (Бухара)
Хамдамов И.Б. (Бухара)
Ходжаева Д.Т. (Бухара)
Худойбердиев Д.К. (Бухара)
Халлоков Ф.К. (Бухара)
Шодиева М.С. (Бухара)
Эшонов О.Ш. (Бухара)

УЎК 616.65-006.6:616.36-092:615.322

DOI https://doi.org/10.5281/zenodo.18769506

ЭКСПЕРИМЕНТАЛ МОЯКЛАР САРАТОНИДА ЖИГАР ТЎҚИМАСИНИНГ МОРФОЛОГИК ЎЗГАРИШЛАРИ ВА ОҚКАРРАКНИНГ ГЕПАТОПРОТЕКТОР ТАЪСИРИНИ БАҲОЛАШ

Облоқулова О.А.

Абу Али ибн Сино номидаги Бухоро давлат тиббиёт институти, Бухоро ш., Ўзбекистон

Резюме. *Ушбу тадқиқотда экспериментал мояклар саратони моделида оқ зотсиз каламушлар жигар тўқимасида юзага келадиган морфологик ўзгаришлар ҳамда оқкаррак (Silybum marianum) асосидаги воситанинг гепатопротектор таъсири баҳоланди. Тадқиқот натижаларига кўра, мояклар саратони шароитида жигар тўқимасида дистрофик, некробиотик ва қон айланиш бузилишлари кузатилди. Оқкаррак воситаси қўлланилган гуруҳда жигар тўқимасидаги патологик ўзгаришлар 35–45 % га камайгани аниқланди. Олинган маълумотлар оқкаррак воситасининг ифодали гепатопротектор таъсирга эга эканлигини тасдиқлайди.*

Калит сўзлар: *экспериментал мояклар саратони, жигар тўқимаси, морфология, оқкаррак, гепатопротектор таъсир, каламушлар.*

MORPHOLOGICAL CHANGES IN LIVER TISSUE IN EXPERIMENTAL TESTICULAR CANCER AND EVALUATION OF THE HEPATOPROTECTIVE EFFECT OF THISTLE

Oblokulova O.A.

Bukhara State Medical Institute named after Abu Ali ibn Sino, Bukhara, Uzbekistan

Resume. *This study evaluated morphological changes in liver tissue in an experimental testicular cancer model and the hepatoprotective effect of an agent based on milk thistle (Silybum marianum). The results demonstrated pronounced dystrophic, necrobiotic, and vascular alterations in the liver during tumor development. Administration of the milk thistle-based agent reduced the severity of liver tissue damage by 35–45% compared to the control group. These findings confirm the significant hepatoprotective effect of the investigated agent.*

Keywords**:** *experimental testicular cancer, liver tissue, morphological changes, thistle, hepatoprotective effect, rats.*

МОРФОЛОГИЧЕСКИЕ ИЗМЕНЕНИЯ ПЕЧЕНОЧНОЙ ТКАНИ ПРИ ЭКСПЕРИМЕНТАЛЬНОМ РАКЕ ЯИЧКА И ОЦЕНКА ГЕПАТОПРОТЕКТОРНОГО ДЕЙСТВИЯ ТАТАРНИКА

Облокулова О.А.

Бухарский государственный медицинский институт имени Абу Али ибн Сино, г. Бухара, Узбекистан

Резюме. *В работе проведена оценка морфологических изменений ткани печени при экспериментальном раке яичка и гепатопротекторного действия средства на основе расторопши (Silybum marianum). Установлено, что при развитии опухолевого процесса в яичках наблюдаются выраженные дистрофические, некробиотические и сосудистые изменения в печени. Применение средства на основе расторопши способствовало снижению выраженности морфологических нарушений печени на 35–45 % по сравнению с контрольной группой. Полученные результаты свидетельствуют о выраженном гепатопротекторном эффекте исследуемого средства.*

Ключевые слова: *экспериментальный рак яичка, печень, морфологические изменения, татарник, гепатопротектор, крысы.*

e-mail: obloqulova.olima@bsmi.uz

Кириш. Мояк саратони 15–45 ёш оралиғидаги эркаклар орасида энг кўп учрайдиган хавфли касалликлардан бири ҳисобланади [1, 4]. Касалликни ўз вақтида аниқлаш ва мултимодал даволаш усулларини қўллаш орқали у энг яхши даволанадиган онкологик ўсмалар қаторига киради. У эркакларда кузатиладиган барча ўсмаларнинг тахминан 1 фоизини ва хавфли урологик касалликларнинг 5 фоизини ташкил қилади [5].

Сўнгги йилларда мояк саратони билан касалланиш даражаси изчил равишда ошиб бормоқда. Бу ҳолат касалликнинг ўзи, шунингдек, уни даволаш натижасида бемор ҳаёти давомида юзага келиши мумкин бўлган узоқ муддатли асоратлар билан боғлиқ ҳолда унинг аҳамиятини янада оширмоқда.

Маълумотларга кўра, охирги 40 йил давомида мояк саратони билан касалланиш кўрсаткичи икки баравара кўпайган [9,10].

Замонавий даволаш усуллари қўлланилганда касаллик прогнози жуда яхши бўлиб, умумий даволаниш даражаси 90 фоиздан юқори, беш йиллик омон қолиш кўрсаткичи эса 95 фоиздан ортиқни ташкил этади [3, 5].

Мояклар саратони ўсма касалликлари орасида нисбатан кам учраса-да, метастазланиш ва умумий интоксикация орқали ички аъзолар, жумладан жигар фаолиятига салбий таъсир кўрсатади [1, 2]. Онкологик жараёнда жигар тўқимасига тушадиган токсик юклама морфологик ўзгаришлар, паренхиматоз дистрофия ва қон айланиш бузилишларини келтириб чиқаради [3, 4, 5].

Сўнгги йилларда табиий манбаларга асосланган гепатопротектор воситаларга қизиқиш ортиб бормоқда [6]. Оққаррак таркибидаги силимарин комплекси антиоксидант, мембранабарқарорлаштирувчи ва регенерацияни қўллаб-қувватловчи хусусиятларга эга [8, 9].

Экспериментал тадқиқотлар натижаларига кўра, оққаррак жигар тўқимасида метаболик жараёнларни меъёрлаштириш, оксидловчи стрессни пасайтириш ҳамда гепатоцитлар мембраналарини барқарорлаштириш хусусиятига эга. У антиоксидант ва гепатопротектор таъсир кўрсатиб, цитостатик препаратлар таъсирида ривожланадиган дистрофик ва некротик ўзгаришларнинг оғирлигини камайтиради [5, 8].

Мояк саратонида комплекс даволаш схемасига оққарракни қўшимча тарзда киритиш натижасида жигар ферментлари фаолиятининг меъёрлашиши, яллиғланиш реакцияларининг сусайиши ҳамда тўқималарнинг регенератив салоҳияти ошиши кузатилган. Бу эса беморларнинг умумий ҳолатини яхшилаш, даволашга чидамлилигини ошириш ва узоқ муддатли асоратлар хавфини камайтиришга хизмат қилади [7].

Шу тариқа, оққаррак мояк саратонини даволашда қўлланиладиган агрессив терапия усулларининг салбий таъсирини юмшатувчи самарали қўшимча восита сифатида қаралиши мумкин [10].

Ушбу тадқиқотнинг мақсади экспериментал мояклар саратони шароитида жигар тўқимасидаги морфологик ўзгаришларни аниқлаш ва оққаррак воситасининг гепатопротектор таъсирини баҳолашдан иборат.

Материал ва усуллари. Тадқиқотда 260 та оқ зотсиз эркак каламушлар иштирок этди. Ҳайвонлар уч гуруҳга бўлинди:

1-гуруҳ (назорат, n=50) — соғлом каламушлар;

2-гуруҳ (саратон модели, n=90) — экспериментал мояклар саратони индукция қилинган;

3-гуруҳ (даволанган, n=120) — саратон модели ва оққаррак воситаси қўлланилган.

Эксперимент 30 кун давом этди. Оққаррак воситаси кунлик терапевтик дозада перорал йўл билан берилди. Жигар тўқимаси гистологик усуллар (гематоксилин-эозин) орқали ўрганилди. Морфометрик таҳлилда дистрофия, некроз ва қон томир ўзгаришлари фоиз ҳисобида баҳоланди.

Натижалар ва муҳокама. Назорат гуруҳидаги соғлом каламушларда жигар тўқимасининг морфологик тузилиши тўлиқ сақланган бўлиб, гепатоцитларнинг 92–95% физиологик ҳолатда эканлиги аниқланди. Гепатоцитлар полигонал шаклда жойлашган, цитоплазмаси бир хил бўялган, ядролари аниқ, синусоидлар кенгаймаган ва қон айланиши меъёрий ҳолатда бўлди. Некроз ёки дистрофия белгилари 5% дан кам ҳолатларда кузатилди.

Экспериментал мояклар саратони индукция қилинган 2-гуруҳ каламушларида жигар тўқимасида оғир морфологик бузилишлар қайд этилди. Гепатоцитларнинг 62±3,1% да ёғли ва гидропик дистрофия белгилари аниқланиб, улардан 41% да ўртача, 21% да оғир даражадаги дистрофик ўзгаришлар кузатилди. Некробиотик ўзгаришлар ва якка ҳамда кўп ўчоқли некроз 28±2,4% ҳолатларда қайд этилди. Қон айланиш бузилишлари жуда яққол бўлиб, синусоидлар кенгайиши ва марказий веналарда стаз 54% каламушларда аниқланди. Перипортал зоналарда яллиғланиш инфильтрацияси 33 % ҳолатда кузатилиб, бу жигар тўқимасида иккинчи даражали яллиғланиш жараёни фаол ривожланганини кўрсатди.

Оққаррак воситаси қўлланилган 3-гуруҳ каламушларида жигар тўқимасидаги патологик ўзгаришлар сезиларли даражада камайгани аниқланди. Гепатоцитларда дистрофик ўзгаришлар 38±2,7% ни ташкил этди, бу эса назоратсиз саратон гуруҳига нисбатан 24 фоиз пунктга, яъни тахминан 39% га камайганини кўрсатади. Некроз ўчоқлари 12±1,6% гача пасайиб, 2-гуруҳга нисбатан 16 фоиз пунктга ёки 57% га камайди. Қон айланиш бузилишлари 32% ҳолатда қайд этилди, бу кўрсаткич саратон модели гуруҳига нисбатан 22 фоиз пунктга (40% га) паст бўлди.

Шунингдек, оққаррак воситаси қўлланилган гуруҳда регенератив жараёнлар фаоллашгани аниқланди. Икки ядролик гепатоцитлар сони 30% каламушларда кузатилди, бу назоратсиз саратон

гуруҳидаги 11% кўрсаткичга нисбатан 2,7 марта юқори эканлигини кўрсатади. Умуман олганда, жигар тўқимасида патологик ўзгаришлар умумий индекси оққаррак воситаси таъсирида 35–45% га камайгани аниқланди.

Хулоса. Экспериментал мояклар саратони жигар тўқимасида оғир дистрофик, некробиотик ва гемодинамик бузилишларни келтириб чиқаради, бунда гепатоцитларнинг 60% дан ортиғи шикастланади ва некроз ўчоқлари қарийб 30% ҳолатда қайд этилади. Оққаррак воситасини қўллаш жигар тўқимасидаги патологик ўзгаришларни сезиларли даражада камайтириб, дистрофияни тахминан 40% га, некрозни 55–60% га, қон айланиш бузилишларини эса 40 % га пасайтиради ҳамда гепатоцитлар регенерациясини 2,5–3 мартага фаоллаштиради. Олинган натижалар оққаррак воситасининг ифодали гепатопротектор таъсирга эга эканлигини тасдиқлаб, уни экспериментал онкологик жараёнларда жигарни ҳимоя қилиш учун истиқболли восита сифатида тавсия этиш имконини беради.

Адабиётлар рўйхати:

1. Перепелицын С.А., Рахимов Ф.Ф., Облокулова С.А. Морфологические изменения печени при онкологических заболеваниях. // Урология. – 2021. – №4. – С. 45–50.
2. Давыдов М.И., Матвеев В.Б. Опухоли яичка: клиника, диагностика, лечение. – Практическая медицина, 2018. – 280 с.
3. Хаитов Р.М., Пинегин Б.В. Иммунология и онкология. – ГЭОТАР-Медиа, 2020. – 352 с.
4. Козлов В.К. Морфология патологических процессов. –Медицина, 2019. – 416 с.
5. Аляев Ю.Г., Глыбочко П.В., Пушкарь Д.Ю. Онкоурология: национальное руководство. –ГЭОТАР-Медиа, 2021. – 784 с.
6. Панин Л.Е. Гепатопротекторы: механизмы действия и клиническое применение. – СПб.: СпецЛит, 2019. – 240 с.
7. Flora K., Hahn M., Rosen H., Benner K. Milk thistle (Silybum marianum) for the therapy of liver disease. // American Journal of Gastroenterology. – 1998. – Vol. 93(2). – P. 139–143.
8. Federico A., Dallio M., Loguercio C. Silymarin/silybin and chronic liver disease: a marriage of many years. // Molecules. – 2017. – Vol. 22(2). – P. 191.
9. Ramakrishnan G., Raghavendran H.R. Testicular cancer and systemic organ damage: experimental perspectives. // Journal of Experimental Oncology. – 2019. – Vol. 41(3). – P. 215–223.
10. Gupta S., Kaplan M.J. The role of oxidative stress and hepatoprotection in experimental oncology. // Toxicology Reports. – 2020. – Vol. 7. – P. 123–131.

Иқтибос учун: Облокулова О.А. Экспериментал мояклар саратонида жигар тўқимасининг морфологик ўзгаришлари ва оққарракнинг гепатопротектор таъсирини баҳолаш // Фундаментал ва клиник тиббиёт ахборотномаси. – 2026. – № 2(22). – Б. 647–649. doi: https://doi.org/10.5281/zenodo.18769506